7 Harnstauung der Niere und Füllungszustand der Harnblase

W. Blank

7.1 Anatomie

▶ **Nieren.** Die Nieren liegen im Retroperitonealraum lateral der Wirbelsäule in Höhe der Bauchspeicheldrüse. Die Organlängsachse der Nieren ist kranial zur Wirbelsäule gerichtet und etwas zur Körperlängsachse nach dorsal gekippt. Diese Ausrichtung der Niere muss bei der korrekten Ausmessung beachtet werden.

Die rechte Niere wird ventral weitgehend von Anteilen des rechten Leberlappens bedeckt und ist deshalb für den Anfänger sonografisch leichter darstellbar (gutes Schallfenster) als die linke Niere, die im Normalfall nur am oberen Pol von der Milz bedeckt wird. Die Nieren bewegen sich beim Gesunden atemabhängig und lassen sich so gut sonografisch von den dorsomedial gelegenen Muskeln (M. quadratus lumborum, M. psoas) abgrenzen.

Makromorphologisch besteht die Niere aus einem im Alter an Breite abnehmenden Parenchymsaum, in dem am Übergang zum zentralen Nierensinus die Markpyramiden erscheinen. Der zentrale Nierensinus (Sinus renalis) besteht aus Fettgewebe, Gefäßen und dem Nierenbecken mit den Nierenkelchen. Der normale Flüssigkeitsinhalt beträgt etwa 5 ml. Der Harnleiter verläuft nach Austritt aus dem Nierenbecken am lateralen Rand des Psoasmuskels (▶ Abb. 7.1 u. ▶ Abb. 7.2).

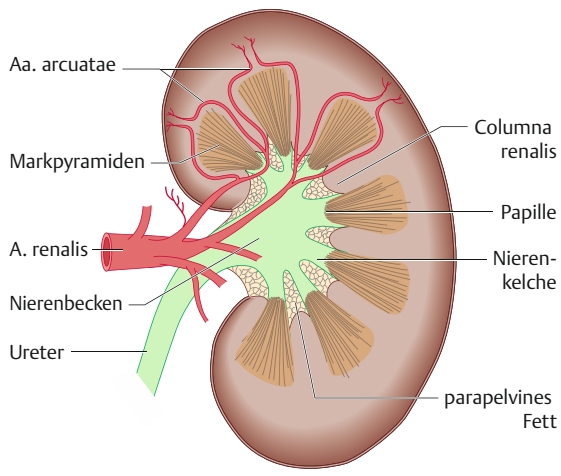

Abb. 7.1 Anatomie der Niere im Organlängsschnitt.

▶ **Harnblase.** Die Harnblase ist ein muskuläres Hohlorgan und liegt auf dem Beckenboden zwischen Schambein und Vagina bzw. Rektum. Mit zunehmender Füllung kann sie bis zum Bauchnabel (Fassungsvermögen bis 1500 ml) reichen. Die Harnleiter ziehen im hinteren unteren Anteil der Harnblase einige wenige Zentimeter schräg innerhalb der Blasenwand und münden in den lateralen Eckpunkten des Trigonum vesicae in die beiden Blasenhügel.

7.2 Klinik

▶ **Nierenkolik.** Eine Nierenkolik zeigt sich klinisch durch Schmerzen im Bereich der Flanke, des rechten/linken Unterbauches oder der Leiste, häufig mit Brechreiz, heftigem

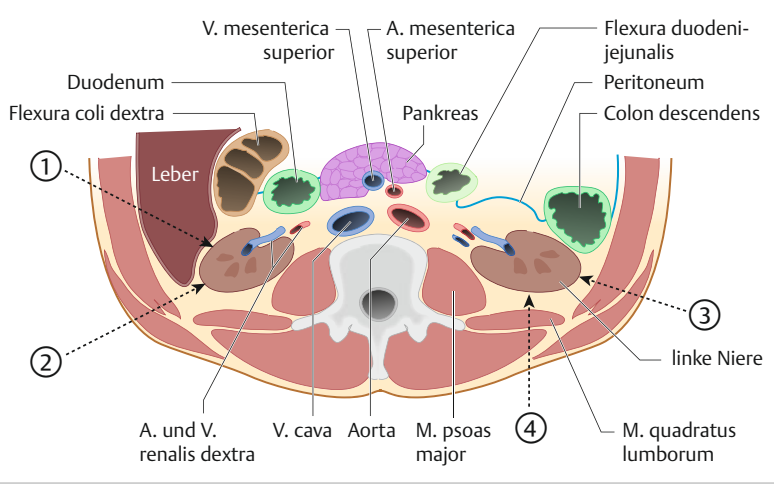

Abb. 7.2 Nieren: Topografische Anatomie und sonografische Zugangswege.

aus: Blank u.a., Kursbuch Notfallsonografie (ISBN 9783131701916) © 2014 Georg Thieme Verlag KG

Harndrang und Hämaturie. Steine sind die häufigste Ursache im Erwachsenenalter.

Differenzialdiagnostisch sind andere kolikartige Erkrankungen abzugrenzen. In der Akutsituation muss das Aortenaneurysma rasch ausgeschlossen werden. Auch an den Niereninfarkt (LDH-Erhöhung!) sollte gedacht werden.

▶ **Harnaufstau.** Meist führt eine Nierenkolik durch Obstruktion zu einer Harnabflussstörung, bei sehr kleinen Steinen (< 3 mm), in der Frühphase der Kolik oder bei schlechtem Hydratationszustand kann die Harnstauung jedoch nur gering ausgeprägt sein.

Bei fehlendem Steinnachweis muss bei einem Harnaufstau auch an einen Tumor oder an andere, eher seltene Ursachen (Kompression durch umgebende Strukturen, Entzündung) gedacht werden, ein beidseitiger Aufstau kann durch eine Erkrankung der Prostata verursacht sein.

7.3 Indikation und Fragestellungen

▶ Tab. 7.1 zeigt die Indikationen zur Notfallsonografie der Nieren und der Blase.

Tab. 7.1 Indikation und Fragestellungen.

Indikationen	Fragestellungen
Flankenschmerzen	• Harnstau der Nieren? • Nierenstein? • andere Ursache der Schmerzen?
Unterbauchschmerzen	• Harnstauung? • pralle Harnblase? • andere Ursache der Schmerzen?
Füllungszustand der Harnblase	• Volumen?

7.4 Sonografische Fragestellung

- Liegt eine Harnabflussstörung vor?
- Ist die Harnstauung einseitig oder beidseitig?
- Erkennt man einen Flüssigkeitssaum um die Niere?
- Ist zusätzlich auch die Harnblase gestaut?
- Findet sich ein Stein als Abflusshindernis?

7.5 Sonografischer Untersuchungsgang und Normalbefund

Die Untersuchung wird mit Curved-Array-Schallsonden mit 3 – 5 MHz in Rücken-und Halbseitenlage durchgeführt, wobei bei der Untersuchung der Nieren der Arm über dem Kopf positioniert wird.

7.5.1 Zugangswege

▶ **Nieren.** Die Darstellung der Nieren erfolgt in 2 Ebenen, begonnen wird mit dem Organlängsschnitt.

- Rechte Niere: durch das Schallfenster der Leber von ventrolateral (rechter Flankenschnitt) und dorsolateral (1 und 2 in ▶ Abb. 7.2) sowie subkostal quer.
- Linke Niere: Wegen des fehlenden Schallfensters am besten von dorsolateral (linker Flankenschnitt) (3 in ▶ Abb. 7.2). Je schlechter die Schallbedingungen, umso mehr muss die Schallsonde nach dorsal verschoben werden (4 in ▶ Abb. 7.2).

Der ipsilaterale Arm sollte über den Kopf gestreckt werden, um die Rippenzwischenräume zu vergrößern. Tiefes Einatmen verbessert die artefaktfreie Darstellung der Niere. Störende Rippen- und Luftschatten können so reduziert werden (▶ Abb. 7.3).

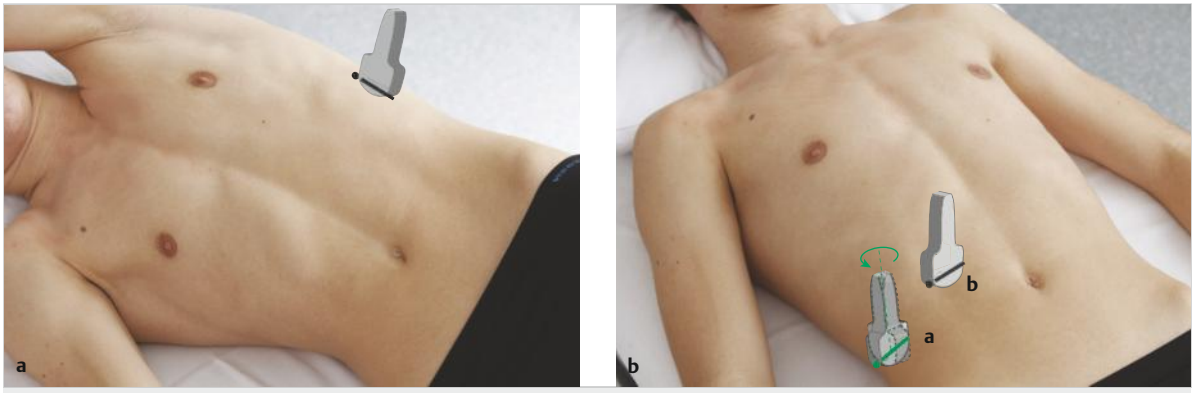

Abb. 7.3 Schallkopfpositionen zur Untersuchung der Nieren.
a Linker Flankenschnitt: Längschnitt der linken Niere.
b Rechter Subkostalschnitt: Querschnitt der rechten Niere.

aus: Blank u.a., Kursbuch Notfallsonografie (ISBN 9783131701916) © 2014 Georg Thieme Verlag KG

Abb. 7.4 Schallkopfpositionen zur Untersuchung der Harnblase: Querschnitt.

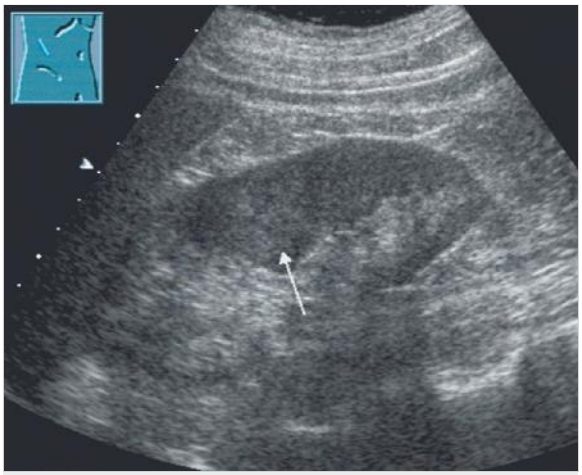

Abb. 7.6 Parenchymzapfen der rechten Niere (Pfeil).

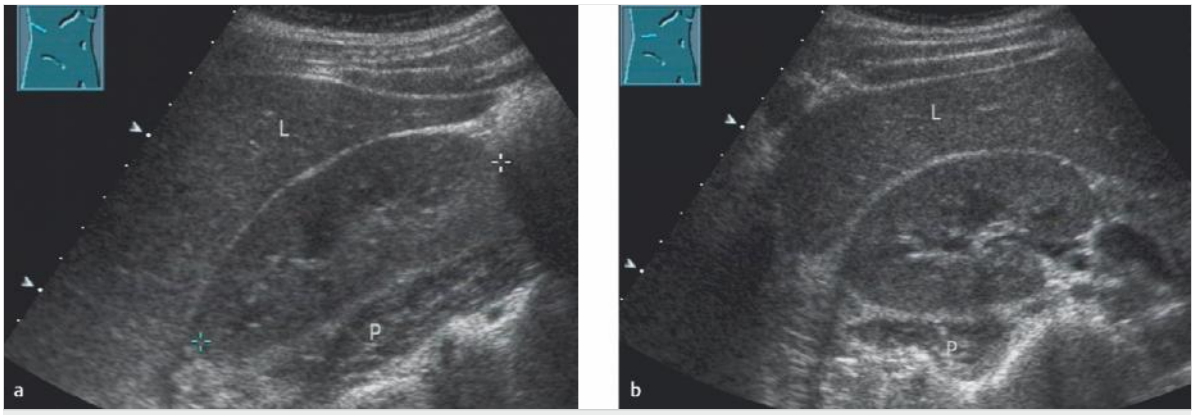

Abb. 7.5 Normalbefund rechte Niere. L: Leber, P: M. psoas.
a Rechte Niere im Längsschnitt (Kreuze).
b Rechte Niere im Querschnitt.

Der Ureterabgang kann im Organlängs- und Querschnitt dargestellt werden. Er liegt dorsal der Nierengefäße und verläuft nach mediokaudal.

▶ **Harnblase.** Die sonografische Darstellung der Harnblase erfolgt kranial der Symphyse im Quer- und Längsschnitt. Voraussetzung ist eine ausreichende Flüssigkeitsfüllung (▶ Abb. 7.4).

7.5.2 Normalbefund

▶ **Niere.** Die Gestalt der Niere ist bohnenförmig. Bei Atembewegungen gleitet sie auf der dorsal gelegenen Muskulatur. Die Echostruktur des Nierenparenchyms ist schwach echogen (im Vergleich zur gesunden Leber etwas echoärmer), die flüssigkeitsgefüllten Markpyramiden sind deutlich echoärmer als das umgebende Nierenparenchym. Der Sinus renalis besteht neben dem Nierenbecken aus Blutgefäßen und Fett und erscheint aufgrund der vielen Grenzflächen echogen (▶ Abb. 7.5). Oft reichen Parenchymzapfen oder Parenchymbrücken in den Sinus renalis (▶ Abb. 7.6). Das Nierenbecken selbst ist sonografisch nur darstellbar, wenn es vermehrt Flüssigkeit enthält (forcierte Diurese oder Harnabflussstörung).

Der Längsdurchmesser der Niere im Flankenschnitt beträgt 10 – 11,5 cm, der Querdurchmesser 5 – 7 cm. Bei der korrekten Ausmessung ist auf die oben genannte Achsenstellung der Niere zu achten.

Das Verhältnis von Parenchym zum Nierensinus ist bei Jugendlichen 2 : 1. Es zeigt eine deutliche Altersabhängigkeit und reduziert sich bei über 60Jährigen auf 1:1. Dieses Verhältnis (Parenchymbreite × 2 / Sinusbreite) wird als Parenchym-Pyelon-Index (PPI) bezeichnet.

aus: Blank u.a., Kursbuch Notfallsonografie (ISBN 9783131701916) © 2014 Georg Thieme Verlag KG

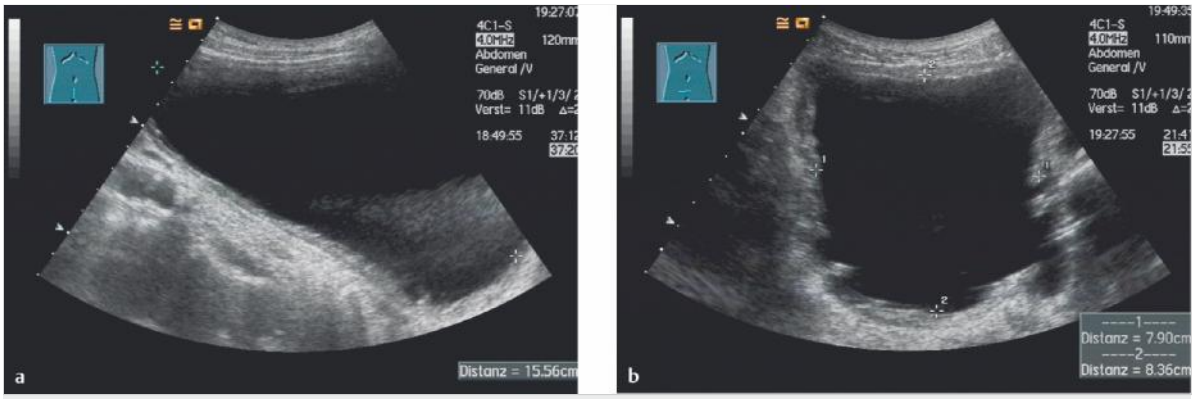

Abb. 7.7 Volumenbestimmung der Harnblase. Das Volumen beträgt: 0,5 × Breite 8 cm × Höhe 8 cm × Länge 16 cm = 288 ml. Die Harnblasenwand ist verdickt und zeigt Trabekel als Ausdruck einer länger bestehenden Harnblasenabflussstörung.
a Harnblase im Längsschnitt (16 cm).
b Harnblase im Querschnitt (8 cm × 8 cm).

Ausblick Aufbaumodule

Die Darstellung des normalen Ureters ist dem Erfahrenen vorbehalten und erfordert eine ausgefeilte Untersuchungstechnik. Bei einem Harnstau ist der Ureter technisch deutlich einfacher erkennbar, besonders gut gelingt dies im proximalen Abschnitt: Er setzt sich als echofreie tubuläre Struktur aus dem gestauten Nierenbecken fort und liegt ventral des M. psoas. Größere Steine (> 5 – 6 mm) verschließen in diesem Bereich den Ureter (anatomisch erste Ureterenge) und sind sonografisch gut erkennbar.

▶ **Harnblase.** Die Harnblase liegt im kleinen Becken, ihre Form ist abhängig vom Füllungszustand, das flüssigkeitsgefüllte Lumen ist echofrei. Das Volumen wird nach der Formel

$$\text{Länge (cm)} \times \text{Höhe (cm)} \times \text{Breite (cm)} \times 0{,}5$$

annäherungsweise bestimmt (▶ Abb. 7.7). Es sollten jeweils die maximalen Distanzen gemessen werden. Kleine Volumina werden mit der Annäherungsformel etwas überschätzt, größere Volumina dagegen unterschätzt. Die meisten modernen Ultraschallgeräte verfügen über Volumenmessprogramme.

Ausblick Aufbaumodule

Bei gefüllter Harnblase kann farbdopplersonografisch das Einströmen des Urins – das sog. Jetphänomen – erkannt werden. Dies ist zwar auch im B-Modus erfassbar, im Farbdopplermodus jedoch besser darstellbar. Der Jet tritt beim Gesunden mehrmals pro Minute auf und ist seitengleich.

7.6 Pathologie

▶ **Harnabflussstörung.** Bei einer Harnabflussstörung füllen sich je nach Lokalisation und Ausmaß Kelche und Nierenbecken auf und erscheinen als echoarme bis echofreie, in der Regel miteinander kommunizierende Formationen, die gegen die übrigen im Nierensinus enthaltenen Strukturen wie Gefäße, Zysten oder Fett abgegrenzt werden müssen (▶ Abb. 7.8).

Die sonografischen Kriterien des Harnstaus sind in ▶ Tab. 7.2 zusammengefasst.

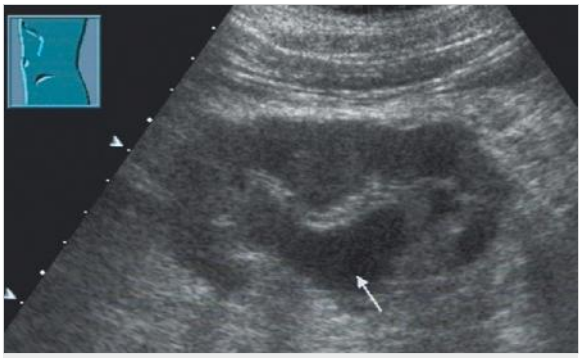

Abb. 7.8 Harnstau mit Flüssigkeit im Pyelon (Pfeil).

Tab. 7.2 Sonografische Befunde bei Harnstau.

Kriterien
Erweiterung des Nierenbeckenhohlsystems
Abnahme des Sinusreflexes
Vergrößerte Niere (akuter Aufstau)
Parenchymverschmälerung (chronischer Aufstau)
Reduzierter Farbjet am Ureterostium*

* Inhalt zukünftiger Aufbaumodule

aus: Blank u.a., Kursbuch Notfallsonografie (ISBN 9783131701916) © 2014 Georg Thieme Verlag KG

Mit zunehmendem Aufstau werden die echogenen Sinusreflexe ausgedünnt und die Parenchymbreite verschmälert sich (▶ Abb. 7.9). Im Spätstadium ist die Niere als solche nicht mehr erkennbar und zeigt sich als echoarme bis echofreie Formation (hydronephrotische Sackniere).

Liegt die Obstruktionsursache außerhalb des Nierenbeckens, lassen sich der ureteropelvine Übergang und der proximale Anteil des Ureters darstellen. Man erkennt das sog. 3-Finger-Hand-Unterarm-Bild (▶ Abb. 7.10).

▶ **Steine.** Steine sind die häufigste Ursache des Harnstaus im Erwachsenenalter und lassen sich sonografisch in der Niere und in der Blase gut erkennen (▶ Abb. 7.11).

Die sonografische Diagnostik von Nierenkonkrementen stützt sich – entsprechend der Steindarstellung in anderen Organen – auf den Nachweis eines intensiven, hellen, gut abgrenzbaren Reflexes mit dazu gehörigem Schallschatten (immer in 2 Ebenen) mit atemsynchroner Bewegungsrichtung. Die in der Niere auftretenden multiplen Lateralschatten müssen abgegrenzt werden.

Eine Harnabflussbehinderung erleichtert die Steindiagnose. Häufig fällt sie als erstes Zeichen einer Urolithiasis auf.

7.7 Sonografische Untersuchungsschritte

Das Nierenbecken wird in der Organlängsachse eingestellt und der Schallkopf gekippt, um alle Anteile des Nierenbeckens zu erfassen.

Das Ausmaß der Erweiterung des Hohlraumsystems weist auf den Schweregrad der Harnstauung hin. Eine Harnstauung nimmt nach Flüssigkeitszufuhr zu, kann also nach Flüssigkeitsbelastung deutlicher darstellbar sein – dies kann die Diagnostik erleichtern und bei unklaren Befunden hilfreich sein.

Ausblick Aufbaumodule

Ist der Ureter bei einem Harnstau bis in die Harnblase gestaut und erweitert, kann er an der Überkreuzung der Iliakalgefäße und dorsal der Harnblase im Schräg- oder Querschnitt als echofreie tubuläre Struktur dargestellt werden.Ein distales Ureterkonkrement lässt sich hier gut als heller Reflex (oft direkt im Ureterostium) erkennen.

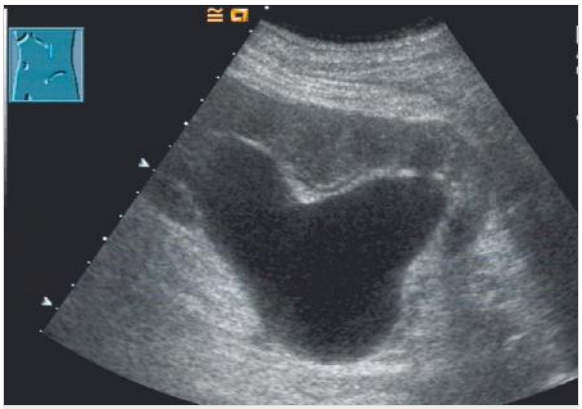

Abb. 7.9 Hochgradiger Harnstau mit dem 2-Finger-Hand-Bild. Der Sinus renalis ist aufgebraucht.

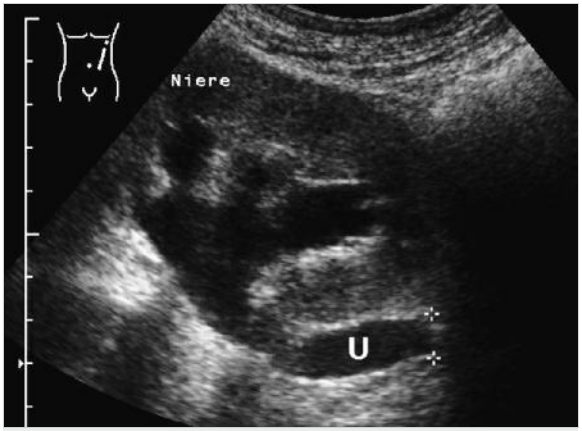

Abb. 7.10 Mittelgradiger Harnstau. Der Ureter (U) ist erweitert (Kreuze).

Abb. 7.11 Drei Nierensteine mit unterschiedlich ausgeprägtem dorsalem Schallschatten, da nicht alle Steine in der Schallkeule zentriert sind. Die Obstruktionsursache, ein vierter Stein, lag im proximalen Ureter.

aus: Blank u.a., Kursbuch Notfallsonografie (ISBN 9783131701916) © 2014 Georg Thieme Verlag KG

7.8 Probleme, Fallstricke und Tipps

7.8.1 Differenzialdiagnose Harnstauung

▶ **Flüssigkeitsbelastung.** In der Mehrzahl der Fälle wird die Harnstauung durch eine Distension des Hohlraumsystems erkannt. Die Erweiterung des Nierenhohlsystems als Hinweis auf eine Harnabflussstörung kann aber z. B. bei einer Nierenkolik zu Beginn trotz massiver Klinik noch gering sein (▶ Tab. 7.1). Meist kann durch eine einfache Flüssigkeitsbelastung (500 ml enteral oder parenteral) eine Distension des Hohlraumsystems erreicht werden.

Ausblick Aufbaumodule

Der erfahrenere Ultraschaller kann farbdopplersonografische Zusatzinformationen erheben: schwacher oder fehlender Urinjet (▶ Abb. 7.12) in die Harnblase auf der gestauten Seite (Schallsonde quer auf die Harnblase und Farbbox im Bereich der Ostien, dabei die PRF tief und das Farbgain hoch einstellen, die Sonde quer über den Ostien schwenken). Auch erhöhte Widerstandsindizes der intrarenalen Arterien können auf eine Harnstauung hinweisen.

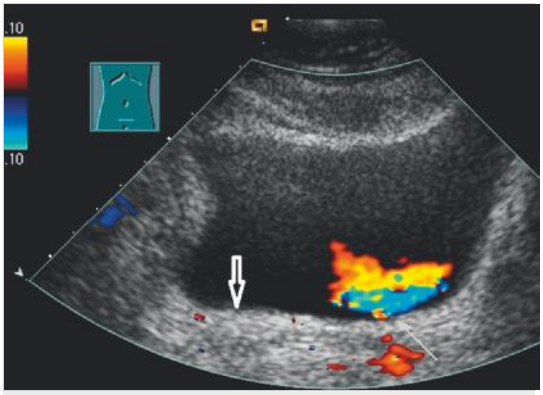

Abb. 7.12 Harnstau rechts mit fehlendem Farbjet im Bereich der rechten Uretermündung (kräftiger Pfeil). Unauffälliger Urinjet links (dünner Pfeil).

Die durch eine Abflussbehinderung entstandene Erweiterung des Nierenbeckenhohlsystems muss differenzialdiagnostisch von anderen liquiden Formationen im Nierensinus wie ampulläres Nierenbecken, Zysten, weites Nierenvenensystem und Einblutungen abgegrenzt werden (▶ Tab. 7.3).

▶ **Ampulläres Nierenbecken.** Das ampulläre Nierenbecken stellt sich als glatt begrenzte echofreie Formation medial im Hilus dorsal der Nierengefäße dar und lässt sich bei Zweifeln farbdopplersonografisch von diesen abgrenzen. Der Sinusreflex ist sonst unauffällig und lässt keine liquiden Räume erkennen.Gelegentlich ist ein ampulläres Nierenbecken besser durch eine Flüssigkeitsbelastung von einem beginnenden Harnstau abgrenzbar. Das Nierenbecken weitet sich bei einer Harnabflussstörung unter Flüssigkeitsbelastung deulich auf. Das ampulläre Nierenbecken zeigt einen normalen peripheren Widerstandsindex und seitengleiche normale Urinjets.

Tab. 7.3 Echoarme und echofreie Formationen im Nierensinus.

Differenzialdiagnose
Harnabflussstörung
Ampulläres Nierenbecken
Sinuslipomatose
Zysten
Benignes zystisches Lymphangiom
Weites Nierenvenensystem
Eitrige Pyelitis
Einblutung
Physiologische Ektasien des Nierenbeckenhohlsystems (Schwangerschaft, Diurese, maximal gefüllte Harnblase)
Nierenbeckentumor (Urothelkarzinom)

▶ **Sinuslipomatose.** Die Abgrenzung einer Sinuslipomatose von einer leichtgradigen Harnstauung kann für den Anfänger schwierig sein. Die Sinuslipomatose findet sich meist bilateral. Die reflexarme Aufspreizung des zentralen Echokomplexes lässt sich bei der Sinuslipomatose nicht bis zum Ureterabgang verfolgen, was bei einer Harnstauung durch leichtes Kippen des Schallkopfes gelingt.

▶ **Zysten.** Zysten imponieren als rundliche, scharf begrenzte echofreie Formationen mit zystentypischen Ein- und Austrittsechos und distaler Schallverstärkung. Sie werden meist zufällig gefunden, kommen häufig multipel vor und lassen eine Verbindung untereinander und eine Fortleitung ins weitere harnableitende System vermissen (▶ Abb. 7.13).

▶ **Zystisches Lymphangiom.** Das benigne zystische Lymphangiom bietet sonografisch ein charakteristisches, bei entsprechender Erfahrung kaum zu verwechselndes Bild: Im Nierensinus finden sich multiple ovaläre echofreie Formationen in unterschiedlicher Größe. Die Zysten sind meist bilateral zu finden (oft links stärker ausgeprägt). Von der Harnstauung können sie dadurch und vor allem durch die fehlende Verbindung untereinander leicht abgegrenzt werden. Der Inhalt dieser Zysten ist wasserklar (▶ Abb. 7.14).

aus: Blank u.a., Kursbuch Notfallsonografie (ISBN 9783131701916) © 2014 Georg Thieme Verlag KG