65. Pyloruserhaltende Pankreaskopfresektion (Whipple, Traverso-Longmire)

1 Indikation

Elektiv: Pankreaskopftumor, Pankreaskopfkarzinom, IPMN, chronische Pankreatitis.
Kontra: Tumorinfiltration in den Pylorus
Alternativverfahren: klassischer Whipple, duodenumerhaltende Pankreaskopfresektion bei Pankreatitis.

2 Operationsvorbereitung

Präoperative Diagnostik: Computertomografie. Endosonografie, ERCP, evtl. MRCP.
Patientenvorbereitung: ggf. präoperative Gallengangsschienung mit Stent, perioperative Antibiotikatherapie.

3 Spezielle Risiken, Aufklärung

- Anastomoseninsuffizienz an Pankreasanastomose,
- exokrine Pankreasinsuffizienz,
- selten Diabetes,
- ggf. Pfortaderresektion, ggf. totale Pankreatektomie.

4 Anästhesie

Intubationsnarkose. Periduralkatheter.

5 Lagerung

Rücken.

6 Zugang

Quere, rechtsbetonte Oberbauchlaparotomie; seltener mediane Laparotomie.

7 Operationsschritte

1. Exploration, Mobilisation und Freilegung Pankreaskopf von ventral.
2. Mobilisation des Duodenums, Freilegung Pankreaskopf von dorsal.
3. Präparation Lig. hepatoduodenale.
4. Unterfahren und Durchtrennen Pankreaskorpus.
5. Auslösen Pankreaskopf und Lymphadenektomie A. mesenterica superior.
6. Pankreasanastomose als Pankreatojejunostomie oder Pankreatogastrostomie.
7. Biliodigestive Anastomose als Hepatikojejunostomie.
8. Duodenojejunostomie.

8 Relevante Anatomie, Gefahren, Tricks

- Primäre Einschätzung der Resektabilität, A. mesenterica superior.
- Varianten der Gefäßversorgung intraoperativ beachten, z. B. Schonung einer A. hepatica dextra aus der A. mesenterica superior.
- Pfortaderresektion bei lokaler Tumorinfiltration.

9 Maßnahmen bei speziellen Komplikationen

Bei Magenentleerungsstörung retrogastralen Verhalt ausschließen.

Bei Pankreasfistel ohne Verhalt Drainage belassen, Octreotid-Analoga s. c., Drainage sukzessive kürzen.

Bei Pankreasinsuffizienz mit septischem Verlauf frühzeitige Relaparotomie und ggf. Restpankreatektomie erwägen.

10 Nachsorge

Medizinische Nachbehandlung: Drainage ex 5. Tag.
Kostaufbau: Magensonde entfernen und trinken ab 1. postoperativen Tag, dann zügiger Kostaufbau. Ernährungsberatung, Enzymsubstitution.
Mobilisation: sofort.
Krankengymnastik: Atemgymnastik.
Arbeitsunfähigkeit: abhängig von Grunderkrankung.

aus: Schumpelick u. a., Operationsatlas Chirurgie (ISBN 9783131406347) © 2013 Georg Thieme Verlag KG

7 Operationstechnik

1 Exploration, Mobilisation und Freilegung Pankreaskopf von ventral.
2 Mobilisation des Duodenums, Freilegung Pankreaskopf von dorsal.
3 Präparation Lig. hepatoduodenale.
4 Unterfahren und Durchtrennen Pankreaskorpus.
5 Auslösen Pankreaskopf und Lymphadenektomie A. mesenterica superior.
6 Pankreasanastomose als Pankreatojejunostomie oder Pankreatogastrostomie.
7 Biliodigestive Anastomose als Hepatikojejunostomie.
8 Duodenojejunostomie.

1 Exploration, Mobilisation und Freilegung Pankreaskopf von ventral

Nach querer Oberbauchlaparotomie folgt die Exploration des Situs. Primär erfolgt der Ausschluss einer Peritonealkarzinose oder einer Lebermetastasierung. Adhäsionen des Dünndarms oder des großen Netzes aufgrund von Voroperationen müssen alle komplett gelöst werden um eine korrekte Beurteilung und problemlose spätere Präparation zu ermöglichen. Nach dem Ausschluss einer peritonealen Filialisierung wird das Querkolon nach oben geschlagen und die Mesenterialwurzel und das Treitz-Band beurteilt. Sollten sich hier Hinweise auf eine Tumorinfiltration ergeben, ist die Präparation in diesem Bereich fortzusetzen, um eine Tumorinfiltration der A. mesenterica superior sicher auszuschließen.
Zeigt sich dieser Bereich nicht betroffen, folgt die Mobilisation des rechten Kolons mit komplettem Auslösen der rechten Flexur. Die Präparation erfolgt mit Freilegung des Pankreaskopfs und Dissektion bis zur V. mesenterica superior. Nach Dissektion des Lig. gastrocolicum liegt die Pankreasventralfläche frei. Im Bereich der Pankreasunterkante kann nun eine mögliche Infiltration der Mesenterialvene oder der Pfortader beurteilt werden.

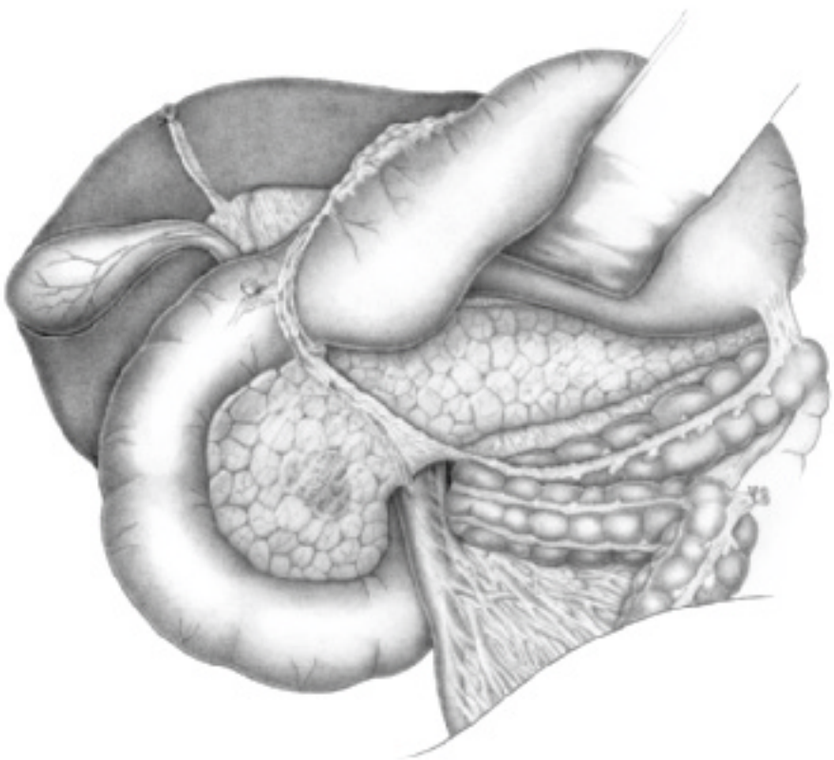

aus: Schumpelick u. a., Operationsatlas Chirurgie (ISBN 9783131406347) © 2013 Georg Thieme Verlag KG

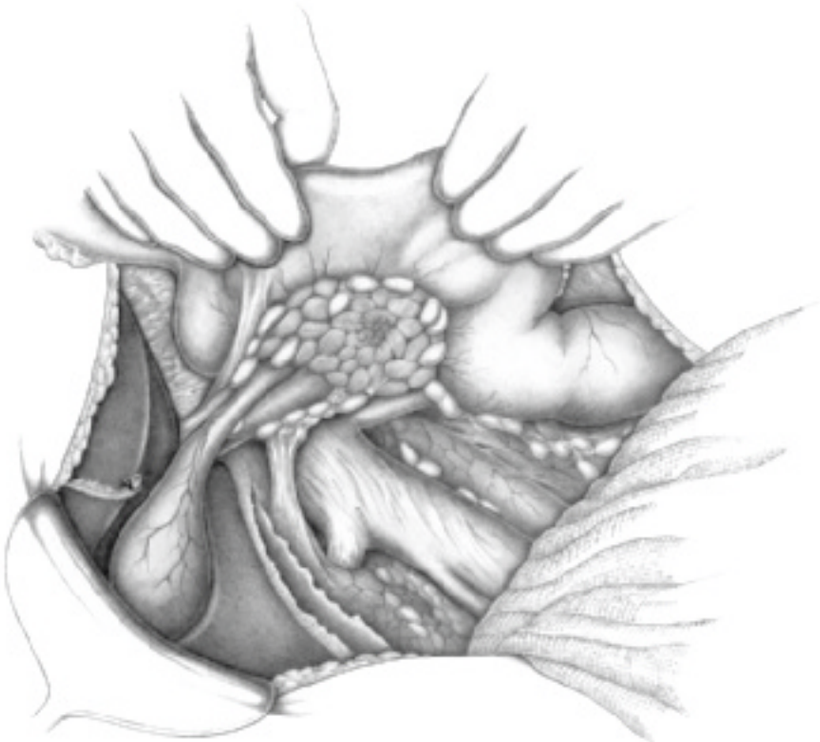

2 Mobilisation des Duodenums, Freilegung Pankreaskopf von dorsal

Im nächsten Schritt folgt die weite Mobilisation des Duodenums. Durch vorsichtigen Zug des Assistenten nach ventral kann das Duodenum und der Pankreaskopf vom Retroperitoneum abgehoben werden. Die Präparation bis zur Aorta mit kompletter Darstellung des aortokavalen Fensters. Bei fraglicher Tumorinfiltration kann hier problemlos die Lymphadenektomie durchgeführt werden. Danach wird das Duodenum vom Operateur vorsichtig nach rechts verzogen und so entlang der Pars horizontalis das gesamte Duodenum von rechtsseitig bis zum Treitz-Band mobilisiert. Der gesamte Pankreaskopf ist nun mobil und kann palpatorisch und ggf. sonografisch beurteilt werden. Eine intraoperative Biopsie mit Versuch einer histologischen Sicherung führen wir in der Regel nicht durch, da die Gefahr eines falsch negativen Ergebnisses groß ist.

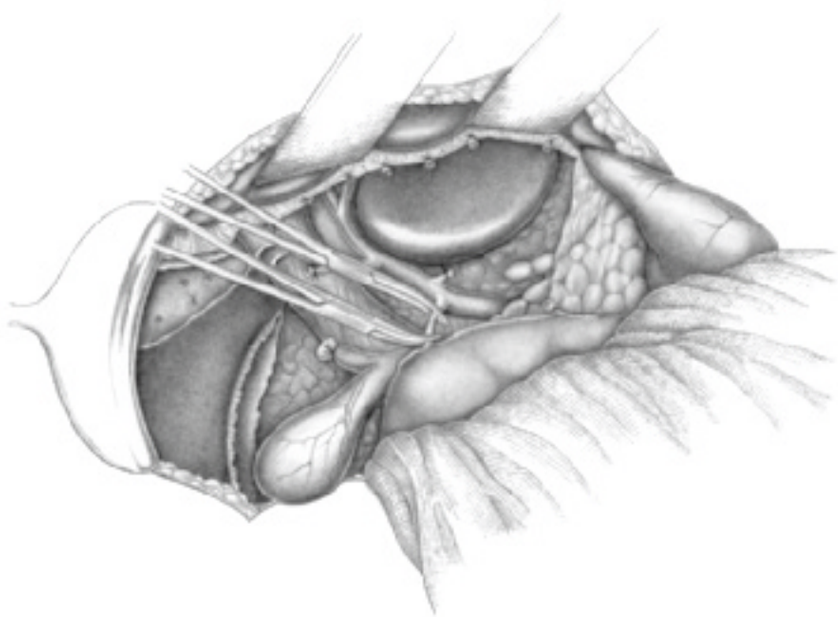

3 Präparation Lig. hepatoduodenale

Die Präparation beginnt mit der Cholezystektomie in typischer Weise, der Ductus cysticus wir ligiert, der Faden lang gelassen und angeklemmt. Dies erleichtert das Aufsuchen des Gallengangs. Dieser wird oberhalb der Zystikuseinmündung frei präpariert und mit einem Vessel-Loop angeschlungen. Nach Dissektion der Pars flaccida des Omentum minus wird die A. hepatica aufgesucht und angezügelt. Es erfolgt die Darstellung der A. gastroduodenalis, welche primär angezügelt wird. Auch der weitere Verlauf der A. hepatica wird dargestellt. Es erfolgt in diesem Rahmen die komplette Lymphadenektomie in diesem Bereich. Die Darstellung der Pfortader gelingt in der Regel am einfachsten von rechts lateral. Das Peritoneum wird längs inzidiert und die Pfortader unter Zug des Gallengangs nach ventral dargestellt. Hierbei ist besonders auf eine am lateralen Rand verlaufende atypische A. hepatica dextra aus der A. mesenterica superior zu achten. Diese wird angezügelt und kann eigentlich immer im weiteren Verlauf erhalten werden. Die Dissektion im Ligament führen wir unter Zuhilfenahme der bipolaren Pinzette und ggf. unter Anwendung von Gefäßclips durch. Nach eindeutiger Identifikation der Strukturen erfolgt das Absetzten des Gallengangs 1 – 2 cm unterhalb der Bifurkation. Der Ductus hepaticus sollte aufgrund der von distal erfolgenden Gefäßversorgung nicht länger belassen werden, um Nekrosen oder Stenosen zu vermeiden. Nach distal erfolgt eine Ligatur, welche wir lang lassen und anzügeln, um die weitere Präparation zu erleichtern. Die A. gastroduodenalis wird ebenfalls durchtrennt und die Präparation auf der Pfortader zum Pankreas hin weitergeführt.

aus: Schumpelick u. a., Operationsatlas Chirurgie (ISBN 9783131406347) © 2013 Georg Thieme Verlag KG

4 Unterfahren und Durchtrennen Pankreaskorpus

Die Vervollständigung der Präparation an der Pankreasunterkante legt die V. mesenterica frei und führt zur vorsichtigen stumpfen Präparation unter dem Pankreaskorpus. Hier sollte mit einem kleinen Tupfer das Pankreas von der Pfortader abgehoben und schließlich unterfahren werden. Es wird dann eine Silikonzügel eingeführt. Es erfolgt das zirkuläre Skelettieren des postpylorischen Duodenums unter Durchtrennung der A. und V. gastroomentalis dextra. Es sollte auf eine ausreichende Länge des verbleibenden Duodenalstumpfs geachtet werden (2 – 3 cm).
Wir führen in der Regel vor der Durchtrennung des Pankreas noch die Mobilisation und Skelettierung der ersten Jejunalschlinge durch: Nach Hochschlagen des Colon-transversum-Mesos wird das Treitz-Band disseziert und unter Diaphanoskopie die Resektionsgrenze festgelegt, das Jejunum an dieser Stelle angezügelt. Es erfolgt dann die kleinschrittige darmwandnahe Skelettierung des Jejunums, um eine Verletzung oder Blutung aus der Mesenterialwurzel zu vermeiden. Die Durchtrennung des Darmes erfolgt mit dem Klammernahtgerät (GIA) und der proximale Anteil kann nun retromesenterial auf die rechte Seite gezogen werden. Jetzt wird das Pankreas auf der Pfortader durchtrennt, zuvor können durch eine feste Ligatur oder zwei Durchstechungen durch den Isthmus die Blutungen aus dem Kopfbereich minimiert werden. Blutungen aus der verbleibenden Parenchymseite werden koaguliert oder mit selektiven Nähten einzeln umstochen. Der Schnittrand kann jetzt schon separat zur Schnellschnittuntersuchung eingesandt werden.

5 Auslösen Pankreaskopf und Lymphadenektomie A. mesenterica superior

Wird nun der Pankreasstumpf zur rechten Seite umgeklappt, liegt der Konfluenz von V. mesenterica superior und V. splenica frei. Bewährt hat sich, den Pankreaskopf mit der linken Hand des Operateurs zu umfahren und den Pankreaskopf bzw. den Processus uncinatus vorsichtig von der Pfortader abzulösen. Hier ziehen regelmäßig mehrere Venenäste in die Pfortader, welche alle selektiv verschlossen und durchtrennt werden müssen, um Blutungen zu vermeiden. Dies kann mit Gefäßclips oder mit Durchstichligaturen (PGS der Stärke 3 × 0) erfolgen.
Unter Anhebung der Mesenterialvene erfolgt Schritt für Schritt die Auslösung des Processus uncinatus bis zur A. mesenterica superior. Diese wird dargestellt und alle zum Pankreas ziehenden Äste ligiert oder geclippt. Wir bevorzugen hier Durchstichligaturen, um ein späteres Abrutschen einfacher Ligaturen mit evtl. Nachblutung sicher zu vermieden. Gleichzeitig erfolgt somit die komplette Lymphadenektomie in diesem Bereich. Das Präparat ist dann abgesetzt und zur Schnellschnittuntersuchung eingesandt. Es hat sich bewährt, den Absetzungsrand an der Mesenterialarterie zur einfacheren Orientierung mit einem Faden zu markieren.
Sollte sich eine Tumorinfiltration im Bereich der Pfortader oder der V. mesenterica superior zeigen, ist dies kein Grund für eine Irresektabilität. In den meisten Fällen kann der infiltrierte Bereich der Vene reseziert werden und durch eine direkte Reanastomosierung der venöse Abfluss wiederhergestellt werden.

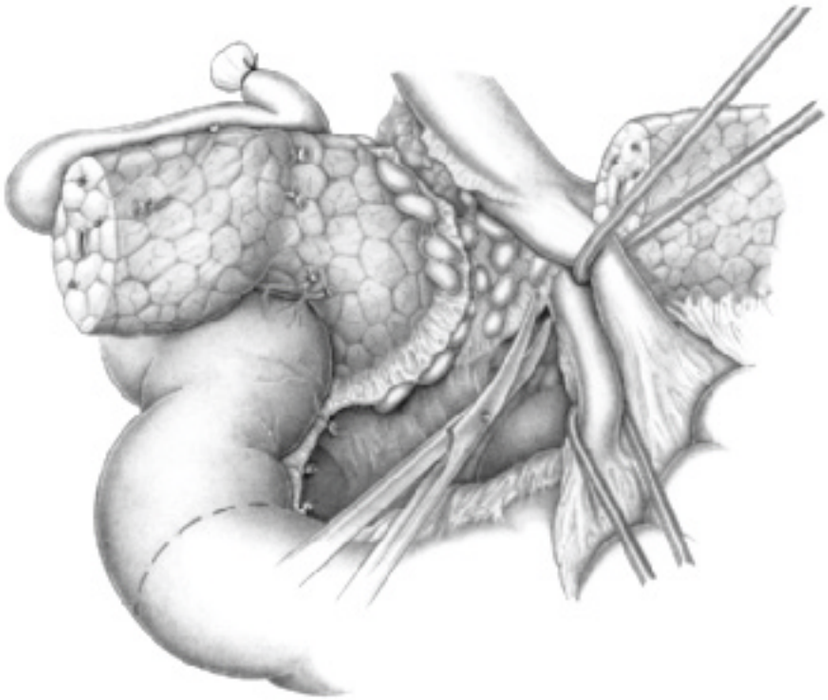

aus: Schumpelick u. a., Operationsatlas Chirurgie (ISBN 9783131406347) © 2013 Georg Thieme Verlag KG

6 Pankreasanastomose als Pankreatojejunostomie oder Pankreatogastrostomie

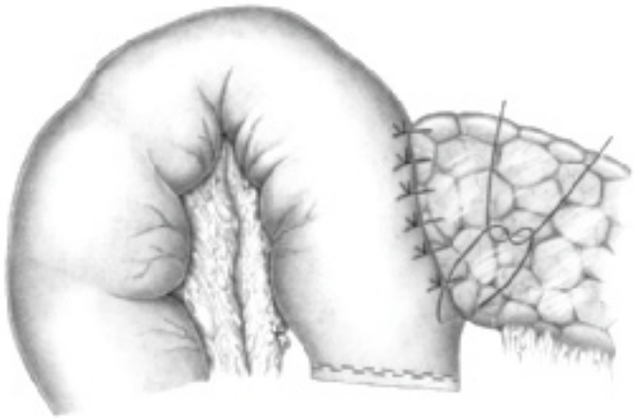

Die Rekonstruktion beginnt mit der Pankreasanastomose. Diese kann sowohl mit dem Magen oder klassisch mit dem Jejunum erfolgen. Wir bevorzugen bei sehr weichem Pankreasgewebe ohne Fibrose die Pankreatogastrostomie. Hierzu muss der Pankreasrand auf einer Länge von 3 – 4 cm mobilisiert werden. Danach werden 2 Haltefäden mit PGS der Stärke 2 × 0 am Rand gelegt. Nach einer ventralen längs verlaufenden Gastrostomie erfolgt die Eröffnung der Magenhinterwand. Diese Öffnung sollte so gewählt werden, dass das mobilisierte Pankreas gerade durch die Öffnung gezogen werden kann. Zuvor wird eine Tabaksbeutelnaht mit monofilem Nahtmaterial der Stärke 3 × 0 vorgelegt. Nach dem Durchziehen des Pankreas wird die Naht geknotet. Es muss darauf geachtet werden, dass der dorsal verlaufende Pankreasgang durch diese Naht nicht eingeengt oder verschlossen wird. Die Überprüfung der Durchgängigkeit erfolgt mit einer Knopfsonde. Wir fixieren anschließend das implantierte Pankreas mit 4 – 5 von ventral durchgreifend gestochenen, locker geknoteten PGS-Einzelknopfnähten der Stärke 2 × 0. Der fortlaufende Nahtverschluss der Gastrotomie beendet die Rekonstruktion.
Alternativ erfolgt die Anastomose in klassischer Weise mit der verbliebenen Jejunalschlinge als terminolaterale Pankreatojejunostomie. Das Jejunum wird hierzu retrokolisch spannungsfrei in den Oberbauch verbracht. Es erfolgt die antimesenteriale Eröffnung auf der Länge des Pankreasschnittrands. Die Anastomose führen wir mit großzügig gestochenen, locker geknoteten Einzelknopfnähten (PGS der Stärke 2 × 0) durch. Die Vorder- und Hinterwandnähte werden jeweils vorgelegt und dann vorsichtig adaptiert, um ein Durchschneiden der Fäden zu vermeiden. Es wird sorgfältig darauf geachtet, den Pankreasgang nicht durch die Nähte zu kompromittieren.

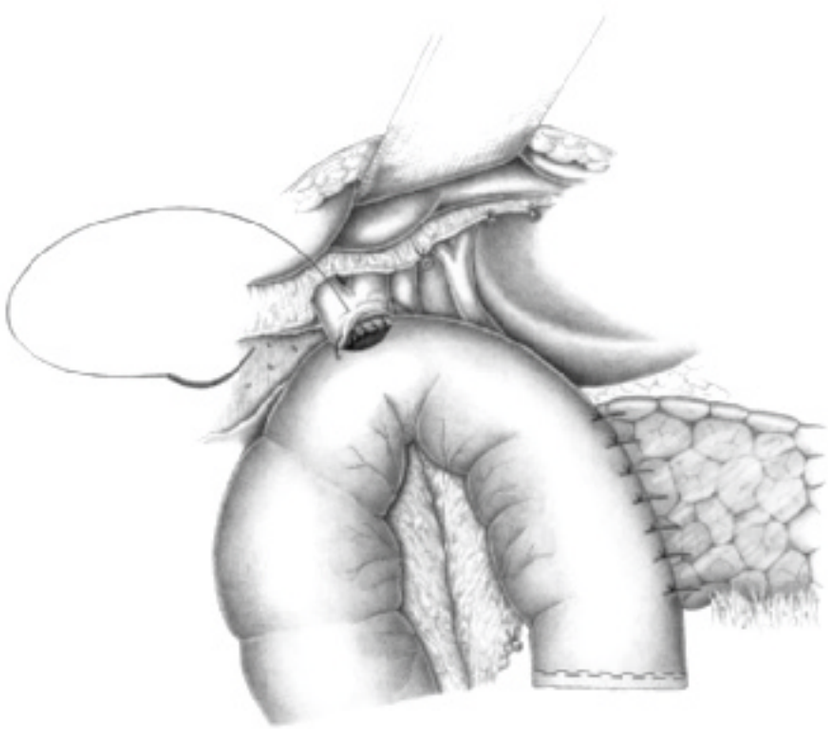

7 Biliodigestive Anastomose als Hepatikojejunostomie

Die biliodigestive Anastomose erfolgt als terminolaterale Hepatikojejunostomie. Wir bevorzugen die fortlaufende Naht mit zwei separaten Nahtreihen für die Hinter- und Vorderwand. Es muss darauf geachtet werden, dass die Öffnung im Jejunum nicht zu groß gewählt wird. Das Jejunum wird spannungsfrei an die Hinterwand des Hepatikus gelegt und mit einer fortlaufenden Naht (PGS oder PDS der Stärke 4 × 0, monofile Naht) vernäht. Die Naht muss wasserdicht, lumenweit und nichtischämisierend sein. Sie wird an den Endpunkten außen verknüpft, die Fäden werden als Haltenähte zur späteren Verknotung mit der Vorderwandnaht lang belassen.
Nach Vervollständigung der Hinterwandnaht wird die Vorderwand in gleicher Technik fortlaufend (PDS der Stärke 4 × 0) vernäht. Die Stichabstände betragen wie an der Hinterwand ca. 2 – 4 mm mit entsprechender Stichweite, abhängig vom Lumen und der Beschaffenheit des Gallengangs. Bei sehr kleinkalibrigem Gallengang können u. U. Einzelknopfnähte übersichtlicher sein. Alternativ lässt sich hier nach unserer Erfahrung auch mit exzellenten Ergebnissen eine fortlaufende Distanznahttechnik (Parachute-Nahttechnik) anwenden.

aus: Schumpelick u. a., Operationsatlas Chirurgie (ISBN 9783131406347) © 2013 Georg Thieme Verlag KG

8 Duodenojejunostomie

Abgeschlossen wird der Eingriff mit dem Wiederanschluss des Magens. Die Anastomose erfolgt als terminolaterale Duodenojejunostomie 30 – 35 cm distal der biliodigestiven Anastomose in typischer fortlaufender seromuskulärer Nahttechnik. Eine von rechts eingebrachte Drainage unter Einbeziehung der Pankreasanastomose sowie der biliodigestiven Anastomose beendet den Eingriff.

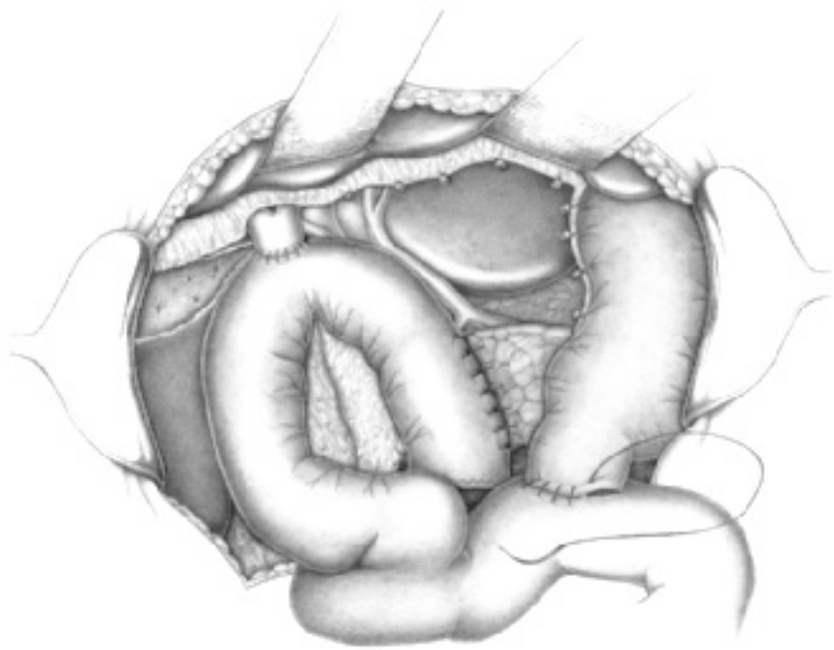

aus: Schumpelick u. a., Operationsatlas Chirurgie (ISBN 9783131406347) © 2013 Georg Thieme Verlag KG