Bandapparat der Brust- und Lendenwirbelsäule I

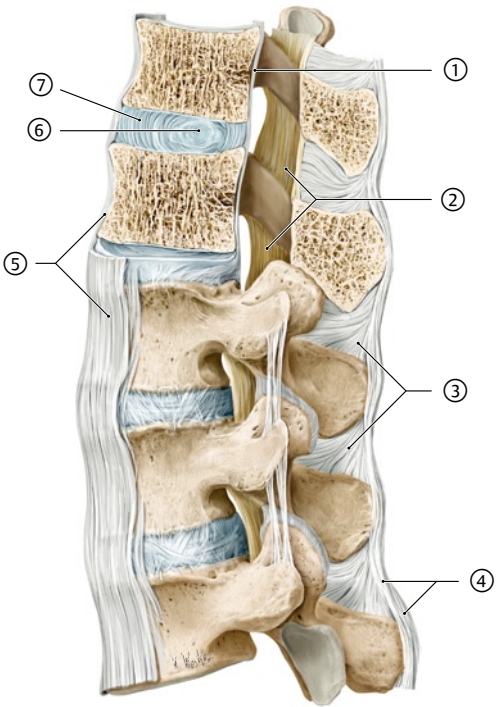

© 2010 Georg Thieme Verlag KG. Grafik: Karl Wesker

aus: Lernkarten der Anatomie (ISBN 978-3-13-146892-5) © 2011 Georg Thieme Verlag KG

Bandapparat der Brust- und Lendenwirbelsäule I

Thorakolumbaler Übergang. Th XI–L III in der Ansicht von links; Th XI und Th XII sind median-sagittal geschnitten.

① Lig. longitudinale posterius

② Ligg. flava

③ Ligg. interspinalia

④ Lig. supraspinale

⑤ Lig. longitudinale anterius

⑥ Nucleus pulposus

⑦ Anulus fibrosus

Die Wirbelsäulenbänder führen zu einer stabilen Verbindung der Wirbel untereinander und machen sie widerstandfähig gegen hohe mechanische Belastung und Scherkräfte.

aus: Lernkarten der Anatomie (ISBN 978-3-13-146892-5) © 2011 Georg Thieme Verlag KG