

12 Phlebologie, Lymphödeme

12.1 Phlebologie – 506

12.1.1 Anatomie des Beinvenensystems – 506

12.1.2 Hämodynamik – 507

12.1.3 Klinische Symptomatik – 507

12.1.4 Phlebologische Untersuchungsmethoden – 512

12.1.5 Therapie – 513

12.2 Lymphödeme – 517

12.1 Phlebologie

Phlebologie ist die Lehre von den Krankheiten der (Bein)Venen – eine interdisziplinäre Spezialität von chirurgischer/internistischer Angiologie und Dermatologie. Die chronische Insuffizienz der Beinvenen ist ein Massenleiden (ca. 15% der erwachsenen Bevölkerung) und ist daher von hoher medizinischer und sozioökonomischer Bedeutung.

12.1.1 Anatomie des Beinvenensystems

Fußvenen. Man unterscheidet oberflächliche und tiefe Venen des Fußes, die durch z. T. klappenlose Verbindungsvenen verbunden sind und eine funktionelle Einheit bilden. Klappenhaltige Verbindungsvenen lassen meist nur eine Strömung von plantar nach dorsal zu. Die Fußsohle besitzt ein dichtes Venengeflecht – ein »Venenpolster«, das mit jedem Schritt ausgepresst wird.

Beinvenen. Die oberflächlichen und tiefen Venen des Beins (Abb. 12.1) sind durch die Faszie »wie durch eine Mauer« getrennt. Eine Kommunikation zwischen den beiden Systemen ist nur durch die verbindenden **Vv. perforantes** möglich, die durch Faszienlücken verlaufen. Alle Venen besitzen Klappen, die eine Strömung nur proximalwärts, bzw. in den Vv. perforantes von oberflächlich nach tief, zulassen.

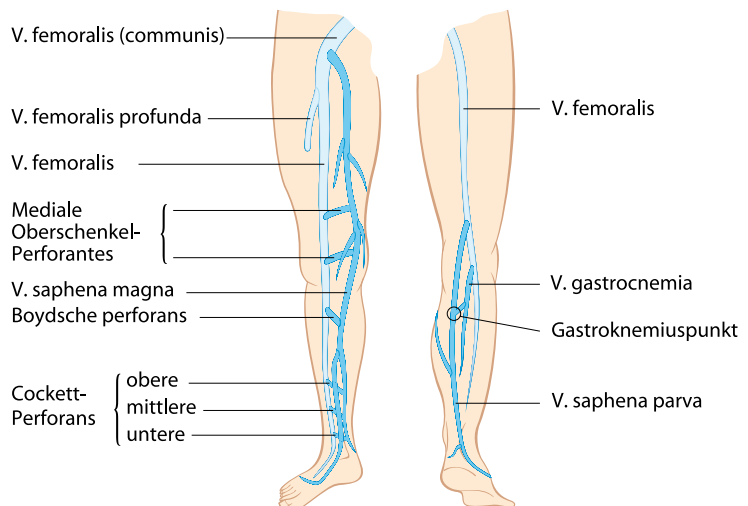
Oberflächliche Venen: Die **V. saphena magna** läuft, vom medialen Fußrand aus, ventral des Innenknöchels an der Medialseite von Unter- und Oberschenkeln und mündet in der **Fossa ovalis** knapp unterhalb der Leiste

in die **V. femoralis**. Die **V. saphena parva** zieht vom Außenknöchel entlang der Dorsalseite des Unterschenkels und mündet in variabler Höhe in der Kniekehle in die **V. poplitea**. Beide Einmündungen werden als **Krossen** bezeichnet (»Saphena-magna- bzw. -parva-Krosse«; »Crosse« = frz. Hirten- oder Bischofsstab).

Tiefe Venen: Sie folgen den Beinarterien und sind nach diesen benannt. Am Unterschenkel sind sie paarig (**Vv. tibiales anteriores et posteriores, Vv. fibulares**) und vereinigen sich in der Kniekehle in variabler Höhe zur **V. poplitea** (häufig paarig), die sich wieder als **V. femoralis** fortsetzt. In sie mündet unter dem Leistenband eine starke Muskelvene, die **V. profunda femoris**. Von hier ab wird das Gefäß auch **V. femoralis communis** genannt (befördert das gesamte Blut der Extremität – die irrtümliche Ligatur z. B. bei Varizenoperationen hat funktionell sehr schwerwiegende Folgen!).

Beckenvenen. Die **V. femoralis communis** setzt sich proximal vom Leistenband in die medial der gleichnamigen Arterie liegende **V. iliaca externa** fort. Nach Einmündung der **V. iliaca interna**, die das Blut aus dem kleinen Beckens sammelt, spricht man von der **V. iliaca communis**, die sich mit jener der Gegenseite zur **V. cava inferior** vereinigt. Die Beckenvenen sind zum großen Teil klappenlos. An jener Stelle, an der die linke V. iliaca communis von der rechten A. iliaca communis gekreuzt wird, kann es durch Kompression zur Proliferation der Venenintima kommen (»**Beckenvenensporn**«: Ursache dafür, dass Bein- oder Beckenvenenthrombosen häufiger an der linken Seite auftreten).

■ **Abb. 12.1.** Venensystem der unteren Extremität



Vv. perforantes. Durch Fasziennücken verlaufende Verbindungsvenen zwischen dem oberflächlichen und dem tiefen Venensystem. Es gibt ca. 100 Vv. perforantes, praktisch wichtig sind jedoch nur wenige (■ Abb. 12.1):

- Gruppe der **Cockett-Vv. perforantes**; diese verbinden den hinteren Ast der V. saphena magna und die Vv. tibiales posteriores. Sie finden sich an der Medialseite der Wade in einer Höhe von ca. 7 cm (untere), 14 cm (mittlere) und 18 cm (obere) vom Boden.
- **Paratibiale Vv. perforantes**; verbinden dieselben Venen am medialen Unterschenkel.
- **Mediale Oberschenkel-Vv. perforantes**; verbinden die V. saphena magna mit der V. femoralis in Höhe des Adduktorenkanals (proximal des Kniegelenks).

Diese Lokalisationen unterliegen einer erheblichen Variabilität (Faustregel!).

❗ **Unterscheide:** Vv. perforantes sind Verbindungsvenen zwischen dem oberflächlichen und tiefen Venensystem, Vv. communicantes sind Verbindungsvenen in derselben Schicht

Muskelvenen. Im Inneren des M. soleus finden sich sehr starke Venen (**Soleusvenen**), die in die Vv. tibiales posteriores, im M. gastrocnemius die **Gastrocnemiusvenen**, die in die V. poplitea münden. Aus den Muskelvenen nehmen rund 70% aller tiefen Thrombosen ihren Ausgang (!).

12.1.2 Hämodynamik

Venöse Strömung unter Normalverhältnissen. Normalerweise fließen 90% des Bluts durch die tiefen und 10% durch die oberflächlichen Venen. Die venöse Strömung wird vorwiegend durch die »**Gelenks-Muskelpumpe**« des Beins unterhalten (Auspressen der Sohlenvenen bei jedem Schritt, bei Bewegungen im Sprunggelenk und Kontraktionen der Beinmuskulatur).

Bei **entspannter** Beinmuskulatur fließt das Blut langsam und stetig herzwärts; die Klappen aller Venen sind offen, lediglich die der Vv. perforantes sind geschlossen (wegen des etwas höheren Drucks in den tiefen Venen). Bei **Kontraktion der Wadenmuskeln (Systole – Gehen!)** wird das Blut proximalwärts gepresst – der Weg in die Peripherie ist durch die Venenklappen blockiert. Bei **Muskeler schlaffung (Diastole)** verhindert der Verschluss der Venenklappen einen retrograden Blutfluss; gleichzeitig entsteht in den tiefen Venen ein Druckabfall, der sich als **Sog** auf die oberflächlichen und Muskelvenen auswirkt: die Klappen

der Vv. perforantes öffnen sich und das Blut strömt in die tiefen Venen (»**Blow in**«) bis zum Druckausgleich (Schließen der Perforantes-Klappen).

Venöse Strömung bei Varizen. Bei oberflächlichen Varizen (s. u.) sind deren Klappen insuffizient; bei Beinbewegung fließt das Blut daher retrograd nach distal (»**Blow down**«; »venöser Privatkreislauf« nach Trendelenburg). Folgen dieser Strömungsumkehr sind:

- Venöser Überdruck in der Peripherie.
- Erheblich vergrößertes Blutangebot für die Vv. perforantes; diese werden erweitert, ihre Klappen werden gleichfalls **insuffizient**. Blut kann daher bei Wadenmuskelkontraktion auch von den tiefen Venen **nach außen** fließen (»**Blow out**«) – wobei allerdings selbst bei Varizen der »Blow in« den »Blow out« überwiegt.
- Auch die tiefen Venen können überlastet und erweitert, und ihre Klappen insuffizient werden (»**Sekundäre Leitveneninsuffizienz**«).

❗ Der ungenügende venöse Abtransport aus den Hautvenolen des Unterschenkels erklärt die weiteren Komplikationen (s. u.). Die Konsequenz für jede Therapie der Varizen heißt daher: beseitige den »Blow down«, und beseitige bei größeren Vv. perforantes den »Blow out«.

Venöse Strömung bei Insuffizienz der tiefen Venen.

Bei Klappeninsuffizienz der tiefen Venen (»**tiefe Leitveneninsuffizienz**«, postthrombotisches Syndrom) kommt es in den betroffenen Venenabschnitten zu einem pathologischen Rückfluss, in insuffizienten Vv. perforantes kann ein »Blow out« überwiegen.

❗ Der Druckabfall in den tiefen Venen bei Bewegung der Wadenmuskeln kann durch die Venendruckmessung bestimmt werden. Die Strömungsrichtung in oberflächlichen und tiefen Venen wird durch eine bildgebende Ultraschall-Untersuchung (Duplex) beurteilt (s. u.).

12.1.3 Klinische Symptomatik

Varizen (Krampfadern)

Varizen sind **unregelmäßig geschlängelte** Venen mit meist sackartigen **Erweiterungen**; ihre Klappenfunktion ist **geschädigt (Insuffizienz)** – sie schließen nicht mehr, sind zerstört oder fehlen). Man unterscheidet **primäre** (anlagebedingte) und **sekundäre** Varizen (Folge eines »entarteten« Kollateralkreislaufs bei chronischem Verschluss oder tiefer Veneninsuffizienz); die Unterscheidung ist in der Praxis oft schwierig. In der

erwachsenen Bevölkerung haben ca. 60% kleine und 15% große Krampfäden (s. u.).

■ ■ ■ **Zur Terminologie:** Die Bezeichnung »Krampfäden« leitet sich von der »Krummader« ab; **kein** Zusammenhang mit Muskelkrämpfen!

Phleb- oder **Venektasien** sind erweiterte, **gerade** verlaufende Hautvenen (z. B. »Athleten- oder Sportlervenen«). Gerade verlaufende, **nicht** erweiterte Venen, die sich durch die (besonders bei Frauen) dünne Haut abzeichnen, sind **keine** Varizen!

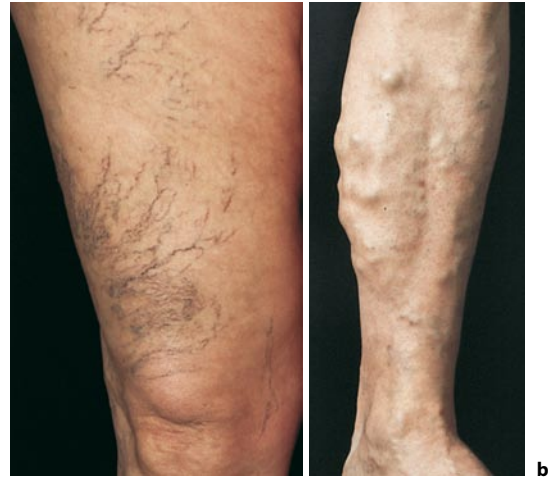Varizentypen

Kleine Varizen (CEAP-Klassifizierung C1 – s. u.):

- **Besenreiservarizen** (■ Abb. 12.2a): feine, intradermale Krampfäderchen, die je nach Durchmesser rötlich (um 0,1 mm) oder bläulich (bis 1 mm) erscheinen. Sie werden meist von etwas größeren Nährvenen gespeist, kollabieren nicht bei Hochlagerung des Beins und sind nur von kosmetischer Bedeutung.
- **Retikuläre Varizen.** Netzartig an der Korium-Subkutisgrenze gelegen, ernähren oft Besenreiserherde.

Große Varizen (CEAP-Klassifizierung C2 – s. u.):

- **Stammvarizen** (■ Abb. 12.2b). Variköse Entartung (oder auch klinisch nicht erkennbare Klappeninsuffizienz) der **großen Venenstämme** (V. saphena magna bzw. parva). Erweiterte und geschlängelte Varizenabschnitte sind oft nur am Unterschenkel sichtbar, eine Insuffizienz der Mündung und des proximalen Stamms kann aber mittels Ultraschall nachgewiesen werden.
- **Nebenastvarizen.** Variköse Erweiterung von **Seitenästen** der V. saphena magna, z. B. der V. accessoria anterior bzw. posterior (Vorder- bzw. Hinterseite des Oberschenkels), der V. accessoria superficialis (oberflächlich der V. saphena magna) oder der V. femoropoplitea (= **Giacomini-Vene**, Verbindung zwischen der V. saphena magna und parva).
- **Insuffiziente Vv. perforantes.** Selten können Varizen auch von einer isolierten insuffizienten V. perforans ausgehen.



■ **Abb. 12.2a,b.** Varizen. **a** Besenreiservarizen. **b** Unkomplizierte Varizen vorwiegend im V. saphena magna-Bereich

Varizen-Beschwerden

Alle Varizentypen können mit lokalen Beschwerden einhergehen: typisch sind Schwere-, Schwellungs- und Müdigkeitsgefühl der Beine besonders gegen Abend, nach langem Stehen oder Sitzen sowie in der warmen Jahreszeit.

CAVE Krämpfe und »unruhige Beine« sind **nicht** typisch (oft Symptome begleitender Krankheiten!).

Chronische Veneninsuffizienz (CVI)

Definition. Eine chronische Abflussstörung im Bereich der Beinvenen, die zu den Leitsymptomen **Ödem, subfasziale Stauung** und **Hautveränderungen** (Maximum: Ulcus cruris venosum) führt.

Klassifikation. Die traditionelle Stadieneinteilung nach Widmer (Stadien I–III) wurde durch die internationale CEAP-Klassifizierung ersetzt (■ Tab. 12.1).

■ **Tab. 12.1.** CEAP-Klassifizierung der chronischen Veneninsuffizienz

C Klinik (clinical signs)		E Ätiologie (etiology)		A Anatomie		P Pathophysiologie	
C0	keine	EC	kongenital	AS	superfiziell	PR	Reflux
C1	Besenreiser, retikuläre Varizen	EP	primär	AD	tief (deep)	PO	Obstruktion
C2	große Varizen	ES	sekundär	AP	Perforantes		
C3	Ödem						
C4 a, b	Hautveränderungen, s. Text						
C5	geheiltes Ulkus						
C6	aktives Ulkus						

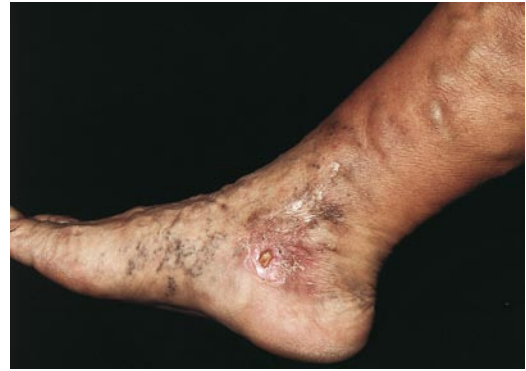■ ■ ■ Die CEAP-Klassifizierung ist weniger benutzerfreundlich, erlaubt aber die formelhafte Bewertung aller für das individuelle Krankheitsbild relevanten Parameter inkl. der Funktionsuntersuchung (Doppler bzw. Duplex). CEAP bezieht schon die Varizen ein, die CVI umfasst die Stadien C3–C6.

Epidemiologie. CVI findet sich bei ca 15% der erwachsenen Bevölkerung mit altersabhängiger Zunahme, ca 1% haben ein venöses Beingeschwür – eine enorme sozioökonomische Belastung.

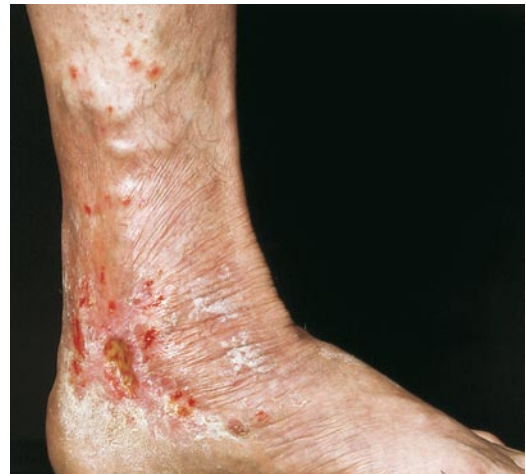Symptomatik. CVI entwickelt sich langsam und regelhaft über Jahre und wird gewöhnlich ab dem frühen Erwachsenenalter manifest. Am Beginn stehen zunächst reversible Ödeme, im weiteren Verlauf deren Persistenz und Induration, Sekundärveränderungen und trophische Störungen.

Venöses Ödem (CEAP C3). Schwellung des Unterschenkels, besonders der Knöchelgegend, oft begleitet von **subfaszialer Stauung** (Konsistenzhöhung in der Tiefe der Wade bei Palpation; manchmal entzündlich und schmerzhaft – »Hypodermatitis«, Differenzialdiagnose: Erysipel!) und **Corona phlebectatica paraplan-taris** (Besenreiser distal der Knöchelgegend). Zur Differenzialdiagnose des »dicken Beins« ■ Tab. 12.2.

Hautveränderungen am Unterschenkel (CEAP C4; ■ Abb. 12.3). **Hämosiderin-Pigmentierung** (C4a) ent-



■ **Abb. 12.3.** Chronisch venöse Insuffizienz III° (CEAP C6). Varizen im V. saphena magna-Bereich, Ödem und Sklerose des Unterschenkels, Hyperpigmentierung (Hämosiderin), Ulcus cruris venosum und atrophe Narben im Malleolarbereich



■ **Abb. 12.4.** Eczema cruris bei chronischer venöser Stauung. Beachte das retromalleoläre Ulcus cruris venosum und die zahlreichen (teils strichförmigen) Kratzeffekte

■ **Tab. 12.2.** Differenzialdiagnose des »Dicken Beins«

Venöse Abflussbehinderung	Chronische Veneninsuffizienz Tiefe Thrombose, postthrombotisches Syndrom Kompression der ableitenden Venen (z. B. Tumor, Stau-Artefakt) »Dependency syndrome« (Bewegungsmangel)
Kardiales Ödem	Symmetrisch, Zeichen der Herzde-kompensation
Hypoproteinämische Ödeme	Nephropathie, Hepatopathie
Entzündliche Ödeme	Erysipel, Arthritis, postischämisches Ödem (nach Rekonstruktion eines arteriellen Verschlusses)
Lymphödem	Befall von Fuß- und Zehenrücken, Stemmer-Zeichen (► Kap. 12.1.4, ■ Abb. 12.7)
Lipödem	Ansammlung von Fettgewebe, an Knöchelregion wie »Türkenbundhose« scharf abschneidend

steht durch repetitive Einblutung (Stauungs-Purpura) und ist zunächst kleinfleckig, später konfluierend hellbis dunkelbraun. **Unterschenkelektzeme** (»Stasis-Dermatitis«: C4a; ■ Abb. 12.4) entstehen zunächst durch die venöse Zirkulationsstörung selbst, später kommen weitere ätiologische Faktoren hinzu: Kontaktsensibilisierung durch Inhaltsstoffe von Salben, Irritation durch Sekrete aus Ulzera, mikrobielle Besiedelung. **Induration** (Lipodermatosklerose) und **Atrophie blanche** (weißliche, narbenähnliche Areale) (C4b) sind Ausdruck der verstärkten Kollagensynthese und Vorboten der Exulzeration.

❗ Die Prävalenz von Kontaktallergien (Neomycin, Konservierungsmittel, Perubalsam, Salbengrundlagen) bei chronischen venösen Ulzera mit fast 100% ist ein großes therapeutisches Problem.

Ulcus cruris venosum (CEAP C6). Das typische »venöse« Geschwür ist meist am medialen Unterschenkel lokalisiert und von pathologisch veränderter Haut umgeben (induriert, meist ekzematisiert) (▣ Abb. 12.3, ▣ Abb. 12.4). Bei exzessiver Ausprägung ist die Knöchelregion in der gesamten Zirkumferenz von einer strumpfartigen sklerotischen Platte eingeschnürt; manchmal bilden sich hier auch zirkuläre Ulzera (»**Gamaschenulzera**«) (▣ Abb. 12.5). Durch den gestörten Lymphabfluss entstehen distal davon **Lymphödem**. Die Ulzera sind oft superfiziert – Eintrittspforten für Erysipele! Eine wichtige Komplikation ist die **Spitzfußstellung** (Fixierung des Sprunggelenks in Streckstellung – Schonhaltung!), die die Muskelpumpe beeinträchtigt und die Zirkulation noch weiter verschlechtert. **Narben nach Ulzera** (CEAP C5) sind oft schwierig von Atrophie blanche zu unterscheiden.

Differenzialdiagnose des venösen Ulkus. Ca. 70% der Unterschenkelgeschwüre sind durch eine venöse Zirkulationsstörung bedingt, die apparativ (s. u.) nachgewiesen werden kann.

Die wichtigsten Ulcera cruris **nichtvenöser** Genese sind (▣ Tab. 12.3):

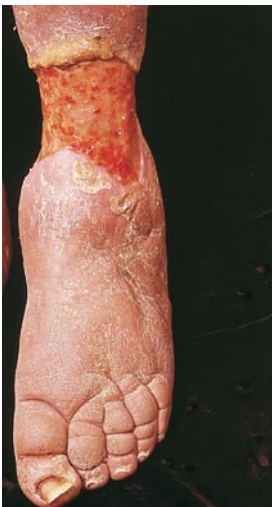- Arteriell Ulcus cruris: Dieses ist vorwiegend an der Außenseite des Unterschenkels lokalisiert, sehr

schmerzhaft, besitzt »wie ausgestanzte« Ränder. Zeichen venöser Insuffizienz fehlen in der Regel, Arterienverschlüsse sind nachweisbar; Dopplerindex $<1,0$ (= systolischer Knöchelarteriendruck/systolischem Oberarmarteriendruck).

- Arterielläre und mikroangiopathische Ulzera: Hautnekrosen bei durchgängigen Stammarterien. Die häufigsten Ursachen sind Diabetes mellitus, rheumatoide Arthritis, Polyzythämie, Thrombozytose u. a.
- Livedo-Vaskulitis: bizarr konfigurierte, sehr schmerzhafte Ulzera der Knöchelregion (► Kap. 7.4).
- Posttraumatisches Ulcus cruris: »artefiziell« lokalisiertes und konfiguriertes Ulkus. Das vorausgehende Trauma wird nicht immer erinnert, die Heilungstendenz ist wegen der altersbedingt reduzierten Durchblutung oft schlecht.
- Pyoderma gangränosum, Hauttumoren.

▣ **Tab. 12.3.** Ätiologie von Unterschenkelgeschwüren (Auswahl)

Ursachen	Beispiele
I. Exogene Noxen	
Traumen	Verletzung, Dekubitus,-Verbrennung
iatrogen	Verödung
Infekte	Phlegmone, Gumma
II. Vaskuläre Ursachen	
Arterien	Arterielle Verschlusskrankheit
Arteriolen	Diabetische Angiopathie, »nekrotische Angiodermis«
Venen	CVI, postthrombotisches Syndrom
Arterien und Venen	»Ulcus mixtum«
Gefäßanomalien	Arteriovenöse Fisteln
Embolie	Cholesterin
Vaskulitis	Wegener-Granulomatose, PAN u. a.
Thrombotische Vaskulopathie	Livedo-Vaskulitis
III. Hautkrankheiten	
Tumoren (exulzeriert)	Plattenepithelkarzinom, Basaliom, Angiosarkom
Entzündungen	Pyoderma gangraenosum
IV. Neurotrophisch	
Periphere Neuropathie	Diabetes mellitus, alkoholisch, hereditär
Zentralnervöse Ursachen	Syringomyelie, Tabes dorsalis



▣ **Abb. 12.5.** »Gamaschenulcus«. Beachte das Lymphödem distal des Ulkus (Schwellung bis zu den distalen Zehenphalangen – Stemmer-Zeichen!)

❗ »Ulcus cruris« ist keine Diagnose, sondern nur ein Symptom. Dementsprechend muss sich die Therapie nach der Ursache richten, die Lokalthherapie steht im Hintergrund.

Ätiologie (CEAP E). Die Störung des venösen Rücktransports kann auf verschiedenen Ursachen beruhen:

- **Primär (Ep):** bei ausgeprägten großen Varizen
- **Sekundär (Es):** im Rahmen eines postthrombotischen Syndroms durch Schäden der tiefen Venen an Wand und Klappen (Organisation und Rekanalisation von Thromben). Varizen über der Symphyse oder am Bauch sind typische Beispiele einer Sekundärvarikose bei verschlossenen tiefen Venen; bei Störung oder Nichtbetätigung der venösen Gelenks-Muskelpumpe (orthopädische oder neurologische Ursachen), bei Kompressionssyndromen.
- **Kongenital (Ec):** bei kongenitalen Angiodysplasien, arteriovenösen Fisteln.

Anatomie (CEAP A). Befall oberflächlicher (As), tiefer (Ad) Venen oder Vv. perforantes (Ap); Venensegmente können nach einem eigenen Nummern-Score bezeichnet werden.

Pathogenese (CEAPP). Die Stauungssituation der CVI umfasst das gesamte venöse System von den tiefen Venen bis in die Venolen der Haut; sie ergibt sich entweder aus dem pathologischen Rückfluss des Bluts (Pr) oder aus persistierender venöser Okklusion (Po) nach Thrombosen. Pr ist wesentlich häufiger als Po.

■■■ Pathophysiologische Konsequenzen der venösen Stauung

Entstehen eines eiweißreichen Ödems; Expression von Adhäsionsmolekülen an Leukozyten, Makrophagen und Endothelzellen → Anreicherung und Aktivierung von Entzündungszellen → Freisetzung proinflammatorischer Zytokine und reaktiver Sauerstoffspezies → Mikroangiopathie → Extravasation und Lyse von Erythrozyten → Freisetzung von Eisen; über die Fenton-Reaktion löst das freie Eisen weiteres Eisen aus Hämoglobin (Circulus vitiosus) → chronisch **entzündliches, prooxidatives »aggressives« Mikromilieu** (Lipidperoxidation) → Fibrillogene (Lipodermatosklerose), Aktivierung von Serin- und Matrix-Metalloproteasen. Resultat: trophische und entzündliche Veränderungen der Haut und schließlich Exulzeration.

Oberflächliche Venenentzündung (Thrombophlebitis)

Definition. Thrombose von Haut- oder subkutanen Venen mit begleitender Entzündung (► Kap. 7).

Ätiologie. Thrombophlebitiden sind sehr häufig. An **normalen** Venen treten sie vorwiegend als Injektionsfolge auf (Unterarme), selten als Begleiterscheinung

von Systemkrankheiten (z. B. Malignome, Morbus Behçet, Thrombangitis obliterans, Thrombophilie, Vasculitiden); sie können dann auch am Rumpf lokalisiert sein und oft auch wandern (► Kap. 7). Thrombophlebitiden von **Varizen** entstehen als Folge der venösen Stase und sind weitgehend auf die Beine beschränkt; nicht selten finden sich bei sorgfältiger Duplex-Untersuchung auch asymptomatische Thrombosen von tieferen Venen, häufig der proximalen Saphena-Abschnitte. Lungenembolien sind möglich!

Symptomatik. Schmerzhaft strangartige oder knotige Verhärtung, Hitzten, Rötung. Differenzialdiagnose: Lymphangitis (oberflächlicher, weniger intensiv).

Tiefe Phlebothrombose

Die Thrombose der tiefen Beinvenen ist eine häufige und schwerwiegende Krankheit: mögliche Folgen sind die **Lungenembolie** und, als Spätkomplikation, das **postthrombotische Syndrom**.

■■■ **Lungenembolien** verlaufen v. a. bei klinisch nicht erkannter und unbehandelter Thrombose tödlich. Ca. 50% der Patienten haben schon zum Zeitpunkt der Diagnose der tiefen Phlebothrombose Lungenembolien, allerdings überwiegend klinisch stumm und nur durch entsprechende szintigraphische Methoden nachweisbar. Wird die Thrombose diagnostiziert und behandelt, ist eine tödliche Lungenembolie sehr selten (<1%).

Postthrombotisches Syndrom: aus insuffizienter Rekanalisation und Zerstörung der Klappen resultiert eine Insuffizienz der tiefen Beinvenen, die in den Folgejahren zur CVI führt. Nach konservativer Therapie einer tiefen Beinvenenthrombose ist in ca. 30% nach 5–10 Jahren eine CVI zu erwarten (Prophylaxe: langfristige Kompressionstherapie nach Thrombose!), venöse Unterschenkelgeschwüre entwickeln sich in ca. 8%.

Epidemiologie. Die Inzidenz liegt bei 1,6:1000/Jahr und steigt jenseits des 60. Lebensjahres steil an.

Pathogenese. Die Ursache der tiefen Phlebothrombose liegt (wie generell bei Thrombosen) in der so genannten **Virchow-Trias**: Strömungsverlangsamung, Schädigung des Gefäßendothels und Veränderung der Blutzusammensetzung (► Kap. 7). Prädisponierende Faktoren sind hohes Lebensalter, frühere venöse Thromboembolien, Malignome, Übergewicht, Herzinsuffizienz, Varizen, Sexualhormone (»Pille«, postmenopausale Substitution), Thrombophilie. Auslösende Faktoren: Operationen, Traumen, Entbindung, Immobilisierung, langes Sitzen (z. B. »Economy-Class-Syndrom«), Überanstrengung.

Thrombophilie (► Kap. 7). Eine Reihe von Gendefekten und erworbenen Risikofaktoren können eine erhöhte

Gerinnungsbereitschaft des Bluts bedingen. Ein Zusammentreffen mehrerer solcher Faktoren führt zur Potenzierung des Thromboserisikos, z. B.: APC-Resistenz (Faktor-V-Leiden) plus Kontrazeptiva. Bei ca. der Hälfte der Patienten mit tiefer Phlebothrombose liegen thrombophile Störungen oder Malignome zugrunde.

! Bei jeder tiefen Thrombose muss nach einem okkulten Malignom gefahndet werden!

Bei jüngeren Patienten mit Eigen- und Familienanamnese rezidivierender oder atypischer Thrombosen und Phlebitiden ist ein Thrombophilie-Screening erforderlich!

Symptomatik. Die Frühsymptome sind oft wenig ein-drucksvoll: es besteht einseitiger Wadenschmerz, der einem Muskelkater ähnelt. Die subfasziale Konsistenz ist bei sorgfältiger Palpation erhöht. Der Schmerz verstärkt sich auf Druck und bei brusker Dorsalflexion des Vorfußes. Bei beginnender Beckenvenenthrombose ist die Leiste leicht verstrichen, die Gefäßblöge druck-schmerzhaft. Beim Aufstehen färbt sich das Bein leicht livid. Besonders bei Bettlägrigen ist eine Lungenembo-lie oft das erste Zeichen einer Phlebothrombose, und die Symptomatik am Bein oft so geringfügig, dass sie erst einige Tage danach registriert wird.

Vollbild der tiefen Thrombose: schmerzhafte, dif-fuse teigig-weiche bis pralle Schwellung und livide Ver-färbung des Unterschenkels oder des gesamten Beins, Fieber. Die **Phlegmasia coerulea dolens**, eine massive Thrombose der tiefen Beinvenen mit lividem, puls-losem Bein, ist eine Notfallsituation, die eine Thromb-ektomie erfordert.

Differenzialdiagnose. Arterielle Embolie, Erysipel, Phlegmone.

C
A
V
E

Im Gegensatz zur oberflächlichen Venenentzün-dung, die eindeutige Symptome macht, ist die Diagnose einer **tiefen** Beinvenenthrombose allein nach klinischen Kriterien unzuverlässig. Schon geringer Verdacht (alle unklaren einsei-tigen Beinbeschwerden, besonders bei Bett-lägerigen) ergibt die Indikation zur sofortigen objektiven Klärung.

12.1.4 Phlebologische Untersuchungs-methoden

Klinische Untersuchung

Inspektion (beim **stehenden** Patienten). Erhebung von Deformitäten der Zehen bzw. des Fußgewölbes; Haut-

veränderungen um die Innenknöchel (hier manifestiert sich die venöse Stauung zuerst); Schwellung des Beins; Längendifferenz, Naevus flammeus (Hinweise auf kon-genitale Angiodysplasie); suprapubische Varizen (Sym-physenkollateralen bei persistierendem Beckenabfluss-hindernis – »**Spontan-Palma**«).

Palpation. Diese erfasst Temperaturunterschiede (Ent-zündung?, Mangel durchblutung?) und Konsistenzver-änderungen. Das wichtige Symptom der subfaszialen Stauung wird beim **sitzenden** Patienten durch Betasten der entspannten Wadenmuskulatur ermittelt (Konsis-tenzerhöhung).

Nichtabhebbarkeit der Haut der Zehengrund-glieder ist ein Hinweis für ein Lymphödem (»**Stemmer-Zeichen**«).

Prüfung der Mündungskappen der Vv. saphenae magnae auf Insuffizienz. Diese werden mit dem Finger aufgesucht (eine durch Klopfen auf den Venenstamm ausgelöste Stoßwelle hilft bei der Lokalisierung); be-tätigt der Patient die Bauchpresse (Husten), wird bei insuffizienter Klappe eine retrograde Strömungswelle palpirt (in der Praxis oft nicht möglich, z. B. Adiposi-tas).

Apparative Untersuchungen

Doppler-Ultraschalluntersuchung

Zweck. Nachweis einer retrograden Strömung in den Beinvenen, Beurteilung proximaler Strombahnhinder-nisse (Becken), Beurteilung der arteriellen Durch-blutung. Die Untersuchung mit dem cw-Doppler (cw: »continuous wave«) ist heute zumindest in Form von einfachen Taschengeräten Teil jeder angiologischen Ba-sisuntersuchung.

Prinzip. Ultraschallwellen, die in einer bleistiftartigen Sonde von einem Piezokristall emittiert werden, drin-gen durch die Haut ein und werden an strömenden Blutpartikeln in oberflächlichen Gefäßen mit einer Fre-quenzänderung reflektiert (**Dopplereffekt**).

Über insuffizienten Venen können durch Bauch-pressen (»**Valsalva-Versuch**«) sowie durch Kompres-sionsmanöver retrograde Strömungen nachgewiesen werden (Nachweis von Klappeninsuffizienz in Varizen, Vv. perforantes, tiefen Beinvenen).

Duplex-Ultraschall

Zweck. Anatomische und gleichzeitig funktionelle Beurteilung von interessierenden Gefäßabschnitten (Beurteilung von Obstruktion und Reflux in oberfläch-lichen und tiefen Venen), »Varizen-Mapping«, Throm-bosenachweis durch Kompressionssonographie.

Prinzip. Beim Duplexgerät handelt es sich um eine Kombination einer Ultraschall-Bilddarstellung (B-Scan) mit einer Doppler-Registrierung des strömenden Bluts. Farbkodierte Geräte erlauben die zusätzliche bildhafte Darstellung der Strömungsrichtung. Thrombosierte Venen sind durch Druck mit dem Schallkopf nicht komprimierbar.

Photoplethysmographie, Lichtreflexionsrheographie

Zweck. Beurteilung der venösen Pumpfunktion speziell nach gezielter Kompression des Saphenastamms bzw. der Vv. perforantes.

Prinzip. In die Haut eingestrahktes Infrarotlicht wird in Abhängigkeit von der lokalen Blutfülle (dermalen Plexus) reflektiert. Mithilfe von kleinen Sensoren können so Schwankungen von lokalen Blutvolumina in den untersuchten Hautregionen registriert werden.

Durchführung. Unter standardisierten Bewegungsübungen (Fußwippen, Kniebeugen) entleeren sich die Venenplexus der Haut am Fuß oder dem distalen Unterschenkel, der resultierende Anstieg der Lichtreflexion wird in Kurvenform registriert. Normalerweise ist die »Auffüllzeit«, also der Ausgleich der Lichtreflexionsverhältnisse nach Bewegungsübung, länger als 20 s; bei venösem Reflux bzw. venösen Abflusshindernissen ist sie verkürzt. Volumenänderungen von ganzen Extremitätensegmenten können durch aufwendigere plethysmographische Verfahren (Dehnungsmessstreifen, Air-Plethysmographie, Fußvolumetrie) quantitativ erfasst werden.

Phlebographie

Zweck. Nachweis bzw. Lokalisation von Thrombosen; Einsatz bei inkonklusiver Duplexuntersuchung, Rezidivvarikose, komplizierten Fällen.

Prinzip. Nach Einspritzen eines Kontrastmittels in eine Fußrückenvene werden unter Monitorkontrolle die oberflächlichen und tiefen Venen sowie die Vv. perforantes dargestellt. Zur Darstellung der Saphena-parva-Mündung wie auch des Abflusses von Rezidivvarizen in die Tiefe genügt oft die **Varikographie** (Injektion von Kontrastmittel in Varize).

Venendruckmessung

Zweck. Bestimmung der Venendrainage unter Betätigung der Muskelpumpe, evtl. bei gleichzeitiger Kompression (d. h. Ausschaltung) der Varizen (»**dynamische Venendruckmessung**«).

Prinzip. Am stehenden Patienten wird eine Fußrückenvene punktiert, an die Nadel ein Katheter und an diesen ein Manometer anschlossen. Der gemessene Venendruck (Ruhedruck) entspricht dem Gewicht der Blutsäule zwischen der Messstelle (Fußrückenvene) und dem rechten Vorhof (bei mittlerer Körpergröße ca. 90 mmHg).

Bei Betätigung der Muskelpumpe (Zehenstände, Kniebeugen) sinkt der Druck **erheblich ab** (normaler Abfall 50–60 mmHg). Bei CVI ist durch den »Blow down« der Druckabfall mit 10–40 mmHg **erheblich geringer** (bei **unkomplizierten** Varizen hingegen nur mäßig eingeschränkt). Dieser eingeschränkte Venendruckabfall im Gehen (»**chronische venöse ambulato- rische Hypertension**«) ist das entscheidende patho- physiologische Substrat der CVI.

! Der Ruhedruck selbst ist von geringer Bedeutung. Wichtig ist nur das Ausmaß des Druckabfalls bei Betätigung der venösen Muskelpumpe.

Computer- und Magnetresonanztomographie

Diese sind v. a. zur Diagnostik von Thrombosen im Beckenbereich (Abdomen) sowie der Lungenembolie von Bedeutung.

Labor

Nicht-Nachweisbarkeit von Fibrin-Spaltprodukten (D-Dimer-Test) erlaubt den Ausschluss einer floriden Thromboembolie mit hoher Treffsicherheit (hoher **negativer prädiktiver Wert!**). Ein **positiver** D-Dimer-Test ist jedoch wegen seiner niedrigen Spezifität **nicht** beweisend (kann auch durch Entzündungen, Hämatome u. a. m. bedingt sein).

! Zur eindeutigen Diagnose einer Thrombose ist ein bildgebendes Verfahren erforderlich (Duplex oder Phlebographie).

12.1.5 Therapie

Varizenbehandlung (CEAP C1–C2)

Physikalische Behandlung

Ein allgemeiner Grundsatz ist die Lebensführung nach der bewährten 3S-3L-Regel: »**Sitzen und Stehen ist schlecht – lieber Liegen oder Laufen**«. Konkrete Verhaltensmaßnahmen sind:

- Bewegungsübungen der Wadenmuskeln bei hochgelagerten Beinen
- richtiges Hochlagern während der Nachtruhe: der Unterschenkel soll in Herzhöhe liegen und das Knie gebeugt sein

- Vermeidung übermäßiger Wärme (heiße Bäder, Sonnen-, Thermalbäder, Fangopackungen); Günstig: kalte Duschen, Schwimmen im kühlen Wasser (bis 27°C)
- Kompressionsstrümpfe: Es gibt 4 Kompressionsklassen – in der Regel wird Klasse II empfohlen. **Nicht** ausreichend sind Stützstrümpfe!
- Übergewicht reduzieren!

! **Übergewicht ist zwar nicht die Ursache, wohl aber ein verschlechternder Faktor von Varizen und zudem ein Risikofaktor für Thrombosen.**

Medikamentöse Behandlung (■ Übersicht)

»Venenmittel« auf pflanzlicher Basis (Aescin – Rosskastanienextrakt; Flavonoide – Pflanzenfarbstoffe), wirken ödemprotektiv und lindern **subjektive** Beschwerden.

! **Varizen ohne subjektive Symptome müssen nicht unbedingt komprimiert oder medikamentös behandelt werden.**

Ergänzende medikamentöse Therapie der chronischen venösen Insuffizienz

- Kurzfristiger Einsatz eines Diuretikums
- Aspirin 300 mg/Tag (Ausschluss von Kontraindikationen!)
- Ödemprotektiva bei Patienten, bei denen eine Kompressionstherapie kontraindiziert (höhergradige pAVK) oder aus anderen Gründen nicht durchführbar ist
- Pentoxifyllin

Verödung, Katheterverfahren, Operation

Ziel der Behandlung ist die Beseitigung des »Blow down«, Entfernung störender Varizen. Bei kleinen Varizen (C1) ist **nur** eine Verödungsbehandlung geeignet, bei großen (C2) auch Katheterverfahren oder eine Operation.

Varizenverödung. Alle Venenkaliber, von der Saphena magna bis zu Besenreiservarizen, können mit Sklerosierung ausreichend behandelt werden.

- **Prinzip.** Durch chemische Schädigung der Venenintima wird die Varize in einen soliden fibrösen Strang umgewandelt. Nach Injektion des Verödungsmittels werden die Venenwände durch einen Kompressionsverband zusammengepresst (Verhinderung von Thrombenbildung und nachfolgender Rekanalisation).

- **Verödungsmittel.** Die intimaschädigende Wirkung der modernen Verödungsmittel (z. B. Polidocanol) beruht auf ihren oberflächenaktiven Eigenschaften (Netzmittel). Durch Mischung mit Luft oder Gasen (»Schaum-Verödung«) kann die Wirksamkeit erhöht werden.

- **Kontraindikationen.** Zustand nach frischer Thrombose; Schäden an tiefen Venen; arterielle Verschlusskrankheit; Bettlägerigkeit, Infektionen, Unverträglichkeit des Verödungsmittels.

Endovenöse Kathetermethoden. Mithilfe von Radiowellen oder Laser können Saphena-Stämme und z. T. auch Nebenäste unter Duplex-Kontrolle in Lokalanästhesie verschlossen werden.

Varizenoperation. Bei der klassischen Varizenoperation wird die insuffiziente Einmündung der V. saphena magna oder parva in der Tiefe ligiert. Von der Knöchelregion aus wird ein schmiegsamer Draht (**Stripper**) in Flussrichtung in der Vene bis zum Austritt an der Ligationstelle (Krosse) vorgeschoben und sein distales Ende am Eintritt in die Vene mit einem Faden fixiert. Anschließend wird der Venenstamm mit dem Stripper nach oben herausgezogen; Nebenäste, soweit auffindbar, werden durch kleine Hautinzisionen ligiert und mit Häkchen entfernt. Beim so genannten »Ministriping« werden variköse Seitenäste bei suffizientem Hauptstamm in Lokalanästhesie durch eine Stichinzision extrahiert (Verfahren nach Varady).

Endoskopische Verfahren zur Perforantendurchtrennung. Diese sind fortgeschrittenen Stadien einer chronischen Veneninsuffizienz vorbehalten.

■■■ Die Rezidivquoten nach optimaler Durchführung der genannten Verfahren sind vergleichbar, weshalb sich in den letzten Jahren ein zunehmender Trend zu den weniger invasiven und ambulant durchführbaren Therapiemethoden zeigt, z. B. Schaumverödung von epifaszialen Varizen inklusive der V. saphena magna/parva mit Polidocanol (Aethoxysklerol).

Therapie der Krampfaderblutung

Hochlagerung des Beins und Anlegen eines festen, durch eine Schaumgummiplatte verstärkten Kompressionsverbandes. Der Patient muss gehen. Nach Sistieren der Blutung kann die zuführende Varize oberhalb der Blutungsstelle verodet oder operiert werden.

Therapie der chronischen Veneninsuffizienz (CEAP C3–C6)

Gehen unter Kompressionsverbänden aktiviert die venöse Pumpe und verhütet bzw. beseitigt die Abflussstauung. Eine exakt und konsequent durchgeführte

Dauerkompression ist daher die Grundlage der Behandlung der chronischen venösen Stauung. Zur Entstauung eignen sich am besten **Kurzzugbinden**, die auch über Nacht belassen werden können. Unterlegte Schaumgummiplatten unterstützen die Wirkung (■ Übersicht). Derartige unnachgiebige Fixverbände verzeihen allerdings kaum Fehler beim Anlegen – Wickeltechnik muss gelernt werden!

Kompressionstherapie

1. Medizinische Kompressionsstrümpfe

(»stockings«)

Anwendung nach Kompressionsklassen (Andruck im Fesselbereich):

- Klasse I (18,4–21,2 mmHg): Thromboseprophylaxe
- Klasse II (25,1–32,1 mmHg): Chronisch venöse Insuffizienz I/II°, Varikositäs
- Klasse III (36,4–46,5 mmHg): Chronisch venöse Insuffizienz III°
- Klasse IV (>59 mmHg): Irreversible Lymphödeme

2. Bandagen (»konventionell«)

Indikation: v. a. zur Entstauungstherapie. Korrekte Anlage erfordert Übung!

a) »Elastisch« (Langzugbandage):

- hoher Ruhedruck, niedriger Arbeitsdruck (Bewegung)
- Verwendung v.a. bei immobilen Patienten, Lymphödem
- Cave: pAVK/Mikroangiopathie! (hoher Ruhedruck!)

b) »Unelastisch« (Kurzzugbandage/Zinkleimverband):

- Niedriger Ruhedruck, hoher Arbeitsdruck
- Bei mobilen Patienten, auch bei pAVK I–II° möglich
- Können auch nachts belassen werden (»Fixverbände«)

Kontraindikationen bei a) und b): höhergradige pAVK (Knöchelarteriendruck <70 mmHg), nässende/infektiöse Dermatosen, Herzinsuffizienz NYHA IV.

! Ein Kompressionsstrumpf (Kompressionsklasse II–III) eignet sich weniger zur **Beseitigung** eines Ödems als zur **Verhütung des Wiederauftretens** von Ödemen nach Entstauung (Erhaltungstherapie).

Therapie des Ulcus cruris venosum

Voraussetzung ist der Ausschluss der Differenzialdiagnosen (■ Übersicht), insbesondere einer arteriellen Verschlusskrankheit (Messung des systolischen Knöchelarteriendrucks – Doppler-Sonde, Dopplerindex).

Konservative Behandlung. Im Vordergrund steht eine **gute Kompressionstherapie** mit Erhöhung des Andrucks im Bereich der Ulzera durch Schaumgummi-Pölster. Die Lokalbehandlung ist **weniger wichtig**, die Keimbesiedelung meist von untergeordneter Bedeutung. Bevorzugt werden nichtverklebende, absorbierende Verbandsmaterialien (feuchte Wundbehandlung). Eine systemische Therapie mit Antibiotika ist überflüssig. Bei schweren und therapierefraktären Ulzera stationäre Behandlung.

! **Kontaktsensibilisierungen sind je nach Bestandsdauer des Ulkus äußerst häufig (bis 100%), bei Verdacht auf eine solche Abklärung durch Epikutantestung!**

Nach Abheilung der Ulzera muss die Kompressionsbehandlung zur Verhinderung von Rezidiven weitergeführt werden (medizinische Kompressionsstrümpfe); zusätzlich Ausschaltung von allfälligen insuffizienten Venenabschnitten und Vv. Perforantes (kann auch die Abheilung noch bestehender Ulzera wesentlich beschleunigen).

Chirurgische Behandlung. Plastische Deckung von Ulcera cruris mit Maschentransplantaten (Meshgraft) nach Ulkus-Ausschälung (»Shaving«) ist **besonderen Situationen vorbehalten**.

Therapie der oberflächlichen Thrombophlebitis

Entscheidend sind feste Kompressionsverbände, deren Andruck auf die entzündeten Venen lokal durch modellierte Schaumgummiplatten erhöht werden kann. Bevorzugt werden **Fixverbände** (Klebebinden), die Tag und Nacht belassen werden können. Der Patient wird aufgefördert, möglichst viel zu gehen, Bettruhe ist kontraindiziert! Entzündungshemmende »Venensalben« sind nicht erforderlich. Bei ausgedehnten und rezidivierenden Verläufen ist niedermolekulares Heparin zu empfehlen.

Abhängig vom Lokalbefund können Thromben nach Stichinzision exprimiert werden (nach anschließender fester Kompression schlagartige Schmerzerleichterung!).

Therapie der tiefen Beinvenenthrombose

Konservative Therapie. Die Säulen der konservativen Thrombosetherapie sind **Antikoagulation, Kompression** sowie – bei mobilen Patienten – sofortige **Mobilisation**.

Tab. 12.4. Dosierungsschema für niedermolekulares Heparin (NMH)

Wirkstoff	Dosierung s.c.
Dalteparin	Therapeutisch: 120 IE/kg/KG 2-mal tgl., max. 10 000 I.E. 2-mal tgl. Prophylaktisch: 5000 IE 1-mal tgl
Enoxaparin	Therapeutisch: 1 mg/kg/KG 2-mal tgl. Prophylaktisch: 40 mg 1-mal tgl.

Cave: Reduktion der NMH-Dosis bei eingeschränkter Kreatin clearance

Antikoagulation. Entscheidend für den Erfolg ist eine **sofort nach Diagnosestellung** und Laborabnahme (Thrombophilie screening) begonnene und **ausreichend intensive** Gabe von Heparin; nach 5 Tagen **überlappende** Umstellung auf orale Antikoagulanzen (**mindestens 3 Monate**). Niedermolekulare Heparine (NMH) sind heute die Initialtherapie der Wahl (Dosierungsschema **Tab. 12.4**). Sie sind insgesamt besser wirksam als unfraktioniertes Heparin; ihre s. c.-Verabreichung ermöglicht zudem eine Heimbehandlung der tiefen Thrombose. Thrombozyten-Kontrollen zur rechtzeitigen Erkennung einer heparininduzierten Thrombozytopenie (HIT II) sind allerdings auch bei Anwendung von NMH obligat.

Kumarinpräparate (Sintrom, Marcumar) sind Mittel der Wahl für die Langzeitbehandlung (orale Anwendung, unbegrenzte Anwendungsdauer). NMH werden erst abgesetzt, wenn der INR-Wert 2 Tage lang zwischen 2,0 und 3,0 gelegen ist (INR: »International Normalized Ratio«; ersetzt den Quicktest). Das Wirkungsmaximum wird bei Sintrom wie bei Marcumar nach 2–3 Tagen erreicht, die Wirkungsdauer ist bei ersterem jedoch kurz (1–3 Tage), bei letzterem lang (7–10 Tage).

! Die Antikoagulation wird **immer** mit Heparin begonnen, da **alleinige orale Antikoagulation von Beginn an höhere Rezidivraten bringt**. Weiters kommt es am Anfang einer Kumarinbehandlung zu einer **passageren Hyperkoagulabilität**, der Heparin entgegenwirkt (Protein-C-Abfall bei noch normalem Prothrombin-Komplex).

Komplikationen. Blutungen. Gegenmittel: Vitamin K1 (p. o. oder i. v. – langsam!); die Wirkung tritt erst nach 12 h ein. Sofort wirksam ist das **Prothrombinkonzentrat PPSP** (Behring).

**C
A
V
E**

Wechselwirkungen der Kumarine mit anderen Medikamenten beachten (Antirheumatika, Salizylate, orale Antidiabetika, Antibiotika, Beta-blocker, Diuretika u. a.)!

Dauer der Antikoagulation. Nach einer Erstthrombose bei **transientem** Risikofaktor 3–6 Monate, bei unklarem Thromboseauslöser 6–12 Monate, bei rezidivierenden Thromboembolien (Thrombophilien!) »lebenslanglich«.

Kompression und Mobilisierung. Soweit möglich sollten Patienten, die bis zur Diagnosestellung mobil waren, mit einem guten Kompressionsverband mit Kurzzugbinden versorgt werden und unter engmaschigen Kontrollen weiter mobil bleiben. Nach 4 Wochen werden medizinische Kompressionsstrümpfe verschrieben; diese sollten zur Verhinderung eines postthrombotischen Syndroms **mindestens 1 Jahr** getragen werden (abhängig von der Ödemneigung).

Fibrinolyse und Thrombektomie. Diese Methoden sind bei ganz frischen, ausgedehnten Thrombosen bei **jungen** Menschen zu diskutieren. Bei der sehr seltenen Phlegmasia coerulea dolens kann eine Thrombektomie lebensrettend sein. Fibrinolytika sind heute eher obsolet, stattdessen werden Katheterlysen bevorzugt.

Thromboseprophylaxe

Eine solche ist bei Immobilisierung in der postoperativen Phase sowie bei internistischen und neurologischen Erkrankungen schon aus medikolegalen Gründen obligat. Folgende **Risikokategorien** werden unterschieden:

- **Niedriges** Risiko: Patienten <40 Jahre, Operation in Allgemeinnarkose von 30–60 min Dauer
- **Mittleres** Risiko: Alter >40 Jahre, Operationsdauer >30 min, Adipositas, Varizen, Ovulationshemmer, Gravidität, manche Grundkrankheiten (z. B. Kardiopathie)
- **Hohes** Risiko: Patienten >40 Jahre mit früherer Thromboembolie, Malignome, große (z. B. orthopädische) Operationen, und/oder 2 Faktoren wie oben.

In der niedrigen Risikogruppe genügt eine **physikalische** Prophylaxe, in den beiden anderen Gruppen zusätzlich medikamentöse Maßnahmen (s. u.).

Physikalische Prophylaxe. Hochlagern der Beine, Thromboseprophylaxe-Strümpfe, systematische Bein-gymnastik, postoperative Früh-, wenn möglich Sofort-Mobilisation.

Medikamentöse Thromboseprophylaxe. Eine 1-mal tägliche Applikation von NMH (**Tab. 12.4**) reicht in der Regel aus. Nach Hochrisiko-Eingriffen (z. B. Hüftendoprothesen, Gipsruhigstellung nach Unterschen-

kelfraktur) sowie bei internistischen Risikopatienten und Malignomen empfehlen sich höhere Dosen über mindestens 4 Wochen. Neu entwickelte Substanzen für spezielle Hochrisikosituationen sind selektive Faktor-X-Antagonisten (Fondaparinux) und neue Thrombin-Inhibitoren (Melagatran).

12.2 Lymphödeme

Lymphödeme sind Schwellungen, die durch Einschränkung der **Lymphdrainage** (Transportkapazität der lymphpflichtigen Last) zustandekommen. Man unterscheidet **anlagebedingte** (primäre) und **erworbene** (sekundäre) Lymphödeme. Letzere sind bei weitem häufiger (Obstruktion bzw. Durchtrennung der ableitenden Lymphwege; Infektionen etc.). Weltweit leiden ca. 150 Mio. Menschen an Lymphödemem. Klassifikation **■** Übersicht.

Klassifikation der Lymphödeme

- Primäre Lymphödeme:
 - Hereditär:
 - Angeboren: Nonne-Milroy-Syndrom
 - Pubertät: Meige-Syndrom
 - Nichthereditär:
 - Lymphoedema praecox (postpubertär, Mädchen)
 - Lymphoedema tardum (Erwachsenenalter)
 - Lymphödeme bei komplexen Fehlbildungen
- Sekundäre Lymphödeme:
 - Nach Entzündungen (z. B. Filariose, Erysipel)
 - Nach Traumen, Operationen, Bestrahlung
 - Kompression durch Tumor (Metastasen)
 - Artefakte

Ätiologie und Pathogenese. Primäre Lymphödeme beruhen auf anlagemäßigen Fehlbildungen von Lymphkolektoren und/oder Lymphknoten und können sowohl ererbt als auch sporadisch auftreten. Einige Genloci sind bekannt:

- VEGFR3 (Rezeptor der lymphatischen Wachstumsfaktoren VEGF-C und VEGF-D) beim Nonne-Milroy-Syndrom (**early onset lymphedema**)
- FOXC2-Gen beim Meige-Syndrom und verwandten Syndromen (**late onset lymphedema**)

Primäre Lymphödeme finden sich meist bei sonst Gesunden (seltener als Teil von komplexeren Syndromen);

das Manifestationsalter kann von kongenital bis zum Erwachsenenalter variieren.

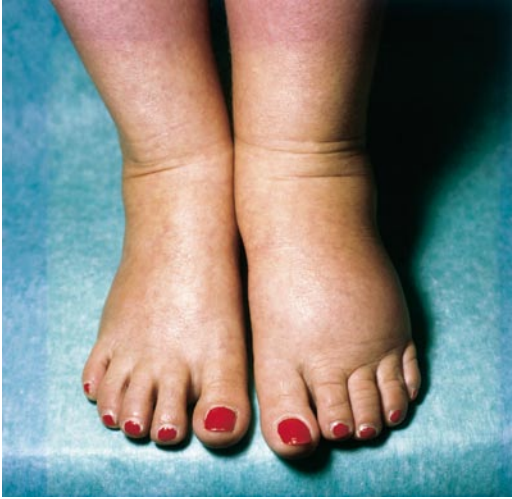Sekundäre Lymphödeme werden durch meist schon anamnestisch eruierbare Noxen ausgelöst: tumorchirurgische oder strahlentherapeutische Eingriffe an Lymphknoten, Durchtrennung oder Resektion von Lymphkolektoren bei Gelenks- oder Gefäßoperationen, Traumen, seltener Lymphknotenmetastasen. Die weltweit häufigste Ursache ist die in subtropischen und tropischen Regionen endemische Filariose (► Kap. 4). Rezidivierende Erysipele und andere chronisch-entzündliche Prozesse können zur Verödung von Lymphgefäßen und, besonders bei bereits eingeschränkter Transportkapazität, zum Lymphödem führen bzw. ein solches verschlechtern. Eine seltene Ursache sind Selbststau-Artefakte.

Symptomatik. Das morphologische Bild ist bei primären und sekundären Lymphödemem im Prinzip gleich, doch beginnen erstere in der Regel akral (**aszendierender Typ**), die letzteren um den Ort der Obstruktion (**deszendierender Typ**). Die Entwicklung ist schleichend (Jahre), und stadienmäßig progredient (**■** Tab. 12.5). Subklinische, noch kompensierte Lymphödeme können durch einen abrupten Anstieg der lymphpflichtigen Last scheinbar plötzlich klinisch manifest werden (Insektenstiche, geringe Traumen wie Blutabnahmen etc.). Lymphödeme treten fast stets an den Extremitäten auf, selten an anderen Regionen (z. B. im Gesicht nach neck dissection).

Leit- und Frühsymptom beim aszendierenden Typ sind schmerzlose Schwellungen an Zehen- und Fußrücken, die bei Fingerdruck eine Delle hinterlassen und anfangs noch reversibel sind. Typisch ist die erschwerte Abhebbarkeit von Hautfalten (**Stemmer-Zeichen**). Die Schwellung ist zunächst einseitig (**■** Abb. 12.6), später treten Befall des anderen Fußes, Aszension nach proximal, manchmal auch Beteiligung der oberen Extremitäten hinzu. Die Schwellung wird permanent, die Konsistenz derb, der Fingerdruck hinterlässt **keine** Delle mehr. Im **voll ausgeprägtem Stadium** sind kalottenförmige Schwellungen am Fuß durch wie eingeschnitte-

■ Tab. 12.5. Klinische Stadien des Lymphödems

Stadium	Symptome
0	Keine
I	Über Nacht reversible Schwellung, Dellen eindrückbar (»pitting edema«)
II	Irreversible derbe Schwellung, Dellen nicht eindrückbar (»non-pitting edema«)
III	»Lymphostatische Elephantiasis«



▣ **Abb. 12.6.** Lymphoedema praecox bei einem 17-jährigen, sonst gesunden Mädchen. Einseitige, schmerzlose Schwellung von Fußrücken und Zehen

ne Falten voneinander abgesetzt (Zehengrundgelenke!) die Zehen werden treffend als **Quader-Zehen** bezeichnet. Die Haut ist mit missfarbigen, stecknadelkopfgroßen, warzigen Papeln bestanden (**Papillomatosis lymphostatica** – histologisch ektatische Lymphgefäße mit reaktiver Hyperkeratose). Bei weiterer Zunahme und Verhärtung kann das **Spätstadium** der **Elephantiasis** entstehen. Eine Störung des Lymphabstroms im Beckenbereich kann monströse Schwellungen im Genitalbereich bewirken (Penis, Skrotum).

Diagnostik. Methode der Wahl ist die Isotopenlymphographie (szintigraphische Darstellung der Lymphbahnen und -knoten nach Injektion von lymphpflichtigen radioaktiven Markern). Andere Imaging-Methoden (Ultraschall, CT, MR) können das Ödem zwar lokalisieren, aber nicht mit Sicherheit zuordnen. Besonderen Fragestellungen vorbehalten sind die **Fluoreszenz-Mikrolymphangiographie** und die **indirekte Lymphographie** mit wasserlöslichen Kontrastmitteln.

Differenzialdiagnose. Wichtig ist die Unterscheidung eigenständiger Lymphödeme von solchen, die verschiedene Krankheiten als Epiphänomen begleiten (▣ Tab. 12.2): z. B. CVI (Lipodermatosklerose, Ulcus cruris), das »Phlebo-Lymphödem« (Tumor-Kompression des venösen und lymphatischen Abstroms im Beckenbereich), Lipödem.

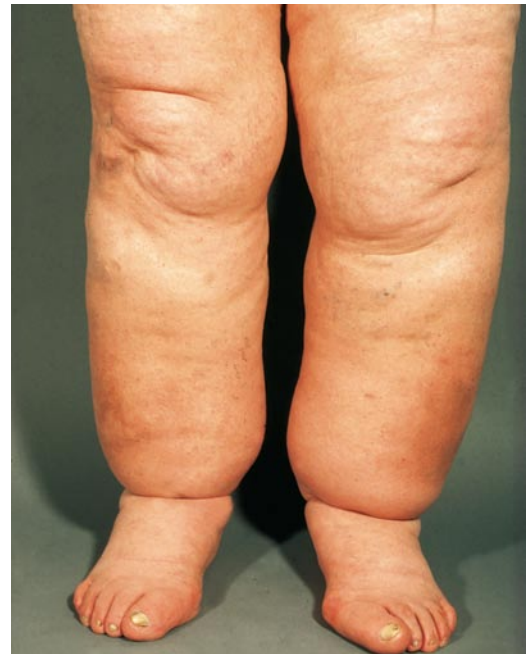Therapie. Die (lebenslange!) Behandlung eines Lymphödems führt zwar nicht zu dessen Heilung, kann aber

meist die Funktionalität der betroffenen Extremität erhalten und die Progredienz zur Elephantiasis verhindern. Im Vordergrund steht die »komplexe physikalische Entstauungstherapie (KPE)«, eine Kombination von Kompressionstherapie, manueller Lymphdrainage, Bewegungstraining und Hautpflege. Am wichtigsten ist die Kompressionsbehandlung: einer »Entstauungsphase« (mit oft drastischer Reduktion der Schwellung) folgt eine Erhaltungsphase (feste Kompressionsstrümpfe). Dem Patienten zu empfehlende »Lebensregeln« sind ähnlich jenen bei Beinvenenerkrankungen, zusätzlich aber auch die Vermeidung von Traumen aller Art im betroffenen Bereich (z. B. Blutdruckmessen oder Blutabnahmen nicht an jenem Arm, an dem axilläre Lymphknoten entfernt wurden!).

Lymphgefäßtransplantationen sind nur bei sorgfältiger Indikationsstellung an spezialisierten Zentren diskutabel. Chirurgische Reduktionsoperationen können im Einzelfall, etwa bei massivem Skrotalödem, Erleichterung bringen.

Lipödem

Definition, Symptomatik. Eine anlagebedingte symmetrische Fettansammlung an den Beinen von Frauen mittleren Alters, die türkenbundhosenartig vom Be-



▣ **Abb. 12.7.** Lipödem bei einer 45-jährigen, sonst gesunden Frau. Beidseitige, symmetrische Schwellung der Beine unter Ausparung der Fußrücken (»Türkenbundhose«). Die Haut lässt sich am Fußrücken leicht abheben (Stemmer-Zeichen negativ)

ckenkamm bis zu den Knöcheln reicht, die Fußrücken jedoch ausspart (Stemmer-Zeichen negativ) (■ Abb. 12.7); analoge Veränderungen an den Armen kommen vor. Oft beträchtliche Druck- bzw. Berührungsschmerzhaftigkeit, Neigung zu Hämatomen. Die großen Lymphkolektoren sind funktionell intakt, manchmal jedoch Kombination mit Lymphödem («Lipo-Lymphödem»).

Therapie. Konsequente Dauerkompression zur Beseitigung der Ödemkomponente, doch ist die Compliance oft schlecht. Drastische Gewichtsabnahme führt meist nur zur Massenreduktion im Stammbereich. In frühen Stadien evtl. Liposuktion.

Zyklisch-idiopathische Ödeme

Periodisch auftretende, generalisierte, beinbetonte Ödeme unklarer Genese, besonders nach orthostatischer Belastung und bei Wärme. Das Körpergewicht kann typischerweise von einem Tag zum anderen um bis 2 kg schwanken. Auftreten vorwiegend bei Frauen in der lutealen Zyklusphase, aber auch postmenopausal. Langzeitige Anwendung von Diuretika kann zu sekundärem Hyperaldosteronismus führen und die Ödeme perpetuieren.