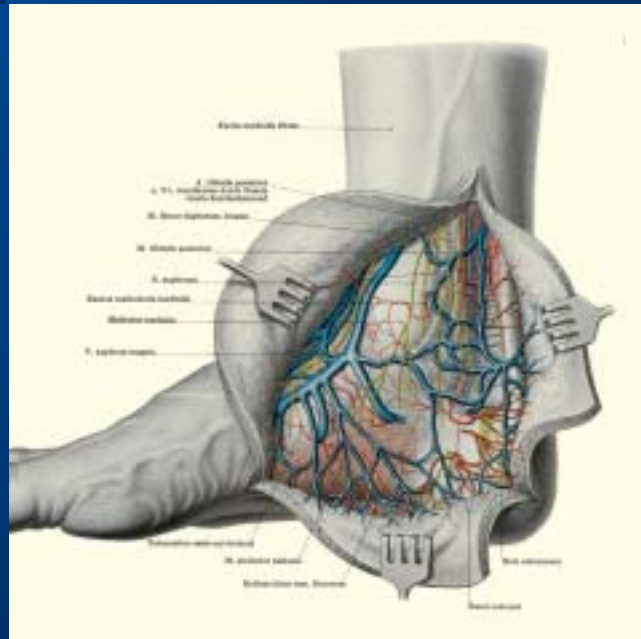




*Klassiker der Medizin*

# Lanz Wachsmuth Praktische Anatomie Leseprobe



limitierte  
Edition  
7 Bände nur  
599,00

**...statt im Original € 6.719,00 !**



Springer

# Lanz/Wachsmuth – Praktische Anatomie

## » Das meistzitierte Anatomiebuch der Welt «



**Kopf – übergeordnete Systeme**

ISBN 3-540-40568-2

**Kopf – Gehirn- und Augenschädel**

ISBN 3-540-40569-0

**Hals**

ISBN 3-540-40567-4

**Arm**

ISBN 3-540-40571-2

**Bein und Statik**



ISBN 3-540-40570-4

**Bauch**

ISBN 3-540-40565-8

**Rücken**

ISBN 3-540-40566-6



**Jetzt alle 7 Bände**

**in Sonderausgabe zum Setpreis**

**von 599,- € oder**

**die 7 Einzelbände**

**für jeweils 99,95 €.**

**Erscheinungstermin:**

**November 2003**



**»Das Meisterwerk der Anatomie in Präzision,  
Detailgenauigkeit und Beschreibung  
der anatomischen Varianten – eine faszinierende  
Brücke zwischen anatomischem Wissen  
und klinischem Handeln.«**



### **Aus Rezensionen zu den Originalausgaben:**

»Die fast unglaubliche Präzision und Detailgenauigkeit, welche auch immer die wichtigsten anatomischen Variationen enthält, werden jedem chirurgisch Tätigen eine wesentliche Hilfe sein.«

**Deutsche Zeitschrift für Mund-, Kiefer- und Gesichtschirurgie 5 (1981), 3  
(zum Band Kopf – Gehirn- und Augenschädel)**

»... ein Meisterwerk der Didaktik auf dem Gebiet der funktionellen Anatomie.«

**Zeitschrift für Orthopädie und ihre Grenzgebiete  
122 (1984), 1 (zum Band Rücken)**

»Nur wenige Werke verdienen das Prädikat ›praktisch‹ in dem Maße wie dieses Buch.«

**Der Chirurg 55 (1984), 2 (zum Band Rücken)**

»Es fällt schwer, die Besprechung dieses Werkes nicht ausschließlich in Superlativen zu führen.«

**HNO 34 (1986), 9 (zum Band Kopf – übergeordnete Systeme)**

## Vorwort zur Sonderausgabe

Bekannt geworden ist das Werk „Praktische Anatomie“ unter dem Namen seiner Gründungsherausgeber Titus von Lanz und Werner Wachsmuth: „der Lanz/Wachsmuth“.

Seit fast siebenzig Jahren ist dieser Doppelname nunmehr mit dem des Springer-Verlages verbunden: 1934 erschien der erste Band des groß angelegten Werkes, die erste Auflage des Bandes „Arm“. 1993 wurde als letzter der Band „Bauch“ publiziert.

Mit Sicherheit ist jeder Arzt und jeder Medizinstudent im deutschsprachigen Raum dem Namen „Lanz/Wachsmuth“ vielfach begegnet, auch wenn er nie einen der kostbaren Bände selbst in der Hand hatte. Die Abbildungen und Schemata aus dem „Lanz/Wachsmuth“ sind allgegenwärtig in der anatomischen und klinischen Literatur, sogar über Sprachgrenzen hinweg.

Immer wieder wurde an den Verlag der Wunsch herangetragen, der Leserschaft den „Lanz/Wachsmuth“ wieder zugänglich zu machen. Knapp siebenzig Jahre nach Erscheinen des ersten Bandes wird dieser Wunsch erfüllt: mit der unveränderten Sonderausgabe von 7 Bänden des Werkes aus den Jahren 1955 bis 1993, deren Preisgestaltung jedem interessierten Kliniker und Anatomen die Anschaffung der „Praktischen Anatomie“ ermöglichen wird.

Die Sonderausgabe bildet den Grundstock der neuen Reihe „Klassiker der Medizin“. Diese Bezeichnung sollte nicht irreführen: auch unter dem verdienten Namen „Klassiker“ wenden sich die Bände nach wie vor an den Anatomen wie an den Kliniker, besonders in den operativen Fachgebieten, als Informationsquelle und Nachschlagewerk für ihre tägliche Arbeit. Der größte Teil der Inhalte besitzt unverändert Gültigkeit, sicher ein Privileg der makroskopischen Anatomie unter den medizinischen Fachgebieten.

Zeitgebunden ist zum Teil die sprachliche Formulierung, die auf den Begrifflichkeiten der fünfziger oder sechziger Jahre basiert, auch und gerade in den alltagsbezogenen Bereichen wie der Benennung ethnischer Gruppen. Mit dem Ziel, die Authentizität der Darstellung zu wahren, und im Vertrauen auf die Bereitschaft der Leser, die jeweiligen Erscheinungsjahre der Bände zu berücksichtigen, haben wir uns entschlossen, nicht an die Textformulierung zu rühren.

Die Herausgeber und Autoren, die Fotografen und Zeichner, die Hersteller im Verlag und den technischen Betrieben haben mit der Erstausgabe des „Lanz/Wachsmuth“ zeitlose Werte geschaffen, die auch im 21. Jahrhundert und in der Welt der elektronischen Medien mit unveränderter Gültigkeit weiterleben. Die Sonderausgabe des „Lanz/Wachsmuth“ ist ein Stück des Weges dazu.

Heidelberg, im Sommer 2003

DER VERLAG

## Geleitwort zur Sonderausgabe

Als von Seiten des Springer-Verlages die Frage an mich gestellt wurde, ob es sinnvoll sei, die „Praktische Anatomie“ von v.Lanz/Wachsmuth als Gesamtwerk in einer unveränderten Sonderausgabe herauszubringen, habe ich keinen Augenblick gezögert, die Verlagsleitung zu diesem Vorhaben zu ermuntern.

Für mich als Anatom, der sich der klinischen Anatomie im wissenschaftlichen Bereich, in der ärztlichen Weiterbildung sowie im akademischen Unterricht mit Begeisterung verpflichtet fühlt, zählt der v.Lanz/Wachsmuth zu den Standardwerken, die stetig zu Rate gezogen werden. Die umfassend vermittelte Breite an klinisch relevanten Strukturen bis zur detaillierten Beschreibung von Varianten ist ein Grund, warum das Werk im nationalen und internationalen Schrifttum wohl zu den am häufigsten zitierten deutschsprachigen Standardwerken im Bereich der makroskopischen Anatomie zählt. Kolleginnen und Kollegen, die auf dem Gebiet der makroskopischen Anatomie forschend auf Entdeckungsreise gehen wollen – sei es auch nur, um eine Variante zu beschreiben – sind gut beraten, vorher den v.Lanz/Wachsmuth zu befragen; oftmals erübrigt sich dann eine Publikation.

Die praktisch klinischen Ausführungen und die Darstellung funktioneller Zusammenhänge machen das Besondere der Bände aus. Dank der Mitarbeit renommierter Kliniker wird dem Leser „erlebte Anatomie“ vermittelt, wobei das ursprüngliche Anliegen der Herausgeber bis in die Ausgaben der jüngeren Zeit gewahrt blieb. Es ist bezeichnend für dieses Werk, dass in den Kapiteln die einzelnen Autoren nicht aufgeführt werden, alle Mitwirkenden haben sich dem Gesamtkonzept der Herausgeber untergeordnet.

Herausragendes Qualitätsmerkmal des v.Lanz/Wachsmuth sind die Abbildungen. Das Bestechende daran ist die von den Künstlern umgesetzte Arbeit des Anatomen am makroskopischen Präparat. Neben den ästhetischen Farbtafeln stehen die auf ein Minimum reduzierten schematischen Zeichnungen, in denen Funktionen oder Verläufe von Leitungsbahnen vermittelt werden. Nicht ohne Grund bedienen sich Vortragende bei Kongressen der didaktisch eindrucksvollen Vorlagen aus dem v.Lanz/Wachsmuth zur Präsentation makroskopischer Strukturen. Schaut man sich die Abbildungen in Neuerscheinungen von Lehrbüchern und Atlanten der Anatomie seit der Mitte des 20. Jahrhunderts im deutschsprachigen und im angloamerikanischen Raum kritisch an, so entdeckt man unschwer „Anleihen“ vor allem aus den früh erschienenen Bänden, häufig ohne dass die Quelle angegeben wird.

Der Preis des Werkes ist moderat, so dass die Sonderausgabe auch jungen Kolleginnen und Kollegen in Anatomie und Klinik die Möglichkeit des Erwerbs verschafft. Angesichts einer neuen Approbationsordnung in Deutschland, die sich eine bessere Verzahnung der vorklinischen und klinischen Fächer zum Ziel gesetzt hat, kann ein erschwingliches Werk vom Rang des v.Lanz/Wachsmuth eine fundierte Hilfe bei der Vorbereitung und Durchführung vor allem von Seminaren mit klinischem Inhalt sein. Nicht nur selbstkritische Anfänger in einem chirurgischen Fach ziehen vor einem operativen Eingriff Text und Abbildungen zur Vergegenwärtigung der topographischen Zusammenhänge zu Rate.

Angesichts eines unveränderten Nachdrucks erscheint es beckenmesserisch, wenn jemand Anstoß daran nimmt, dass einige Textpassagen aus den älteren Bänden nicht mehr zeitgemäß erscheinen. Die von den Terminologia Anatomica 1998 abweichende anatomische Nomenklatur macht mit dem Klinikalltag vertraut, in dem sich zahlreiche anatomische Begriffe abweichend von der derzeit geltenden Nomenklatur eingebürgert haben.

Ich hatte die Gelegenheit, Titus von Lanz als Student in München in der Vorlesung Topographische Anatomie zu hören, ein unvergessenes Erlebnis. Es ist mir eine große Freude und Ehre, die Sonderausgabe des von ihm und seinem kongenialen Mitherausgeber W. Wachsmuth begründeten Werkes mit dem Wunsch einer weiten Verbreitung wieder in den Buchhandel zu geleiten.

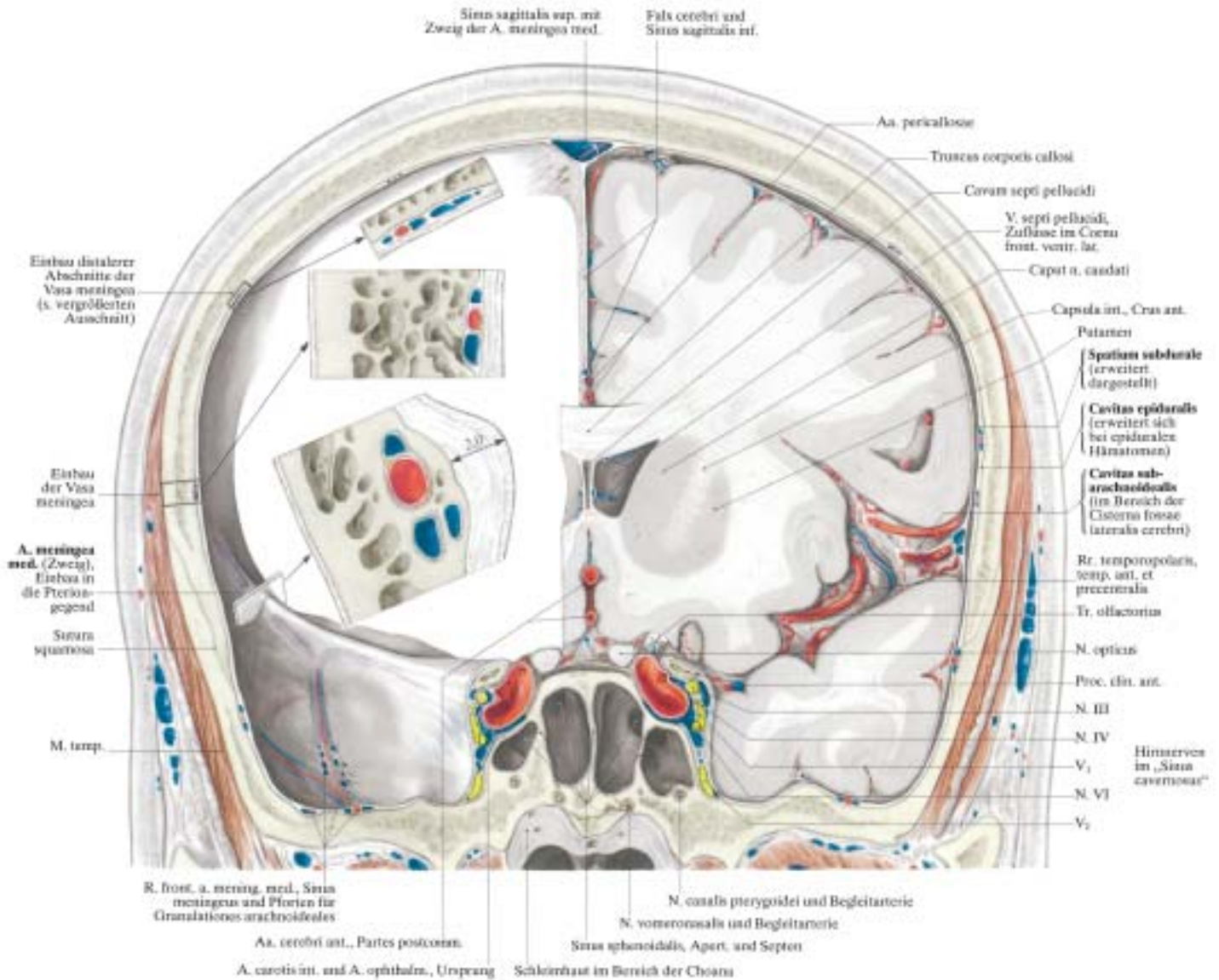


Abb. 63. Einbau der Vasa meningea und Cava der Gehirnhäute (rechts)  
Frontalschnitt in Höhe der Processus clinoidales anteriores, Ansicht von hinten

#### Teilungszone

In der Mehrzahl erfolgt die Aufzweigung der A. meningea am Würzburger Untersuchungsgut entweder direkt an der inneren Öffnung des Foramen spinosum (19%) oder bis zu 2 mm davon entfernt. Der mittlere Teilungsabstand beträgt rechts 8,06 (0–33,9) mm, links 7 (0–32,5) mm und ist rechts im Mittel um 1,06 mm größer als links. Bei den angeführten Maximalwerten liegt die Aufzweigung im Bereich des Seitenwandabschnittes der Fossa cranialis media.

Nach ROTHMAN (1937) liegt der Abstand der Teilungszone vom Foramen spinosum in 25% zwischen 0,1 und 1,0 cm, in 27% zwischen 1,1 und 2,0 cm, in 22% zwischen 2,1

und 3,0 cm, in 24% zwischen 3,1 und 4,0 cm, in 2% zwischen 4,1 und 4,6 cm.

Nach CHANDLER und DEREZINSKI (1935), die 1006 Schädelhälften untersuchten, geht der R. posterior (parietalis) der A. meningea media in 31,5% in der unmittelbaren Nachbarschaft des Foramen spinosum ab, in 33% zweigt er zwischen Foramen spinosum und Pterion ab und in 24,7% in der Nachbarschaft des großen Keilbeinflügels.

Der R. parietalis a. meningea mediae und dessen Begleitvenen ziehen bogenförmig nach occipital und greifen sich verzweigend, oberhalb des Felsenbeins von der Squama ossis temporalis auf das Os parietale über. (Häufigster Verlauf s.S. 8.)

In der Gegend der Fissura orbitalis superior oder in ihrer

ander über: Ausfall eines Nervis verursacht Hypaesthesia, nicht aber Anaesthesia. Sind der N. saphenus oder der N. tibialis schwach ausgebildet, so kann sich vom Fußrücken her der N. cutaneus dorsalis medialis (N. peroneus superficialis) an der Versorgung beteiligen.

*Leitungsstrang.* Auch der Hauptleitungsstrang der Planta pedis wird in der Regio malleolaris medialis umgelenkt. Er besteht aus N. tibialis, A. tibialis posterior und Vv. tibiales posteriores sowie den beigeordneten Vasa lymphatica profunda (Abb. 280).

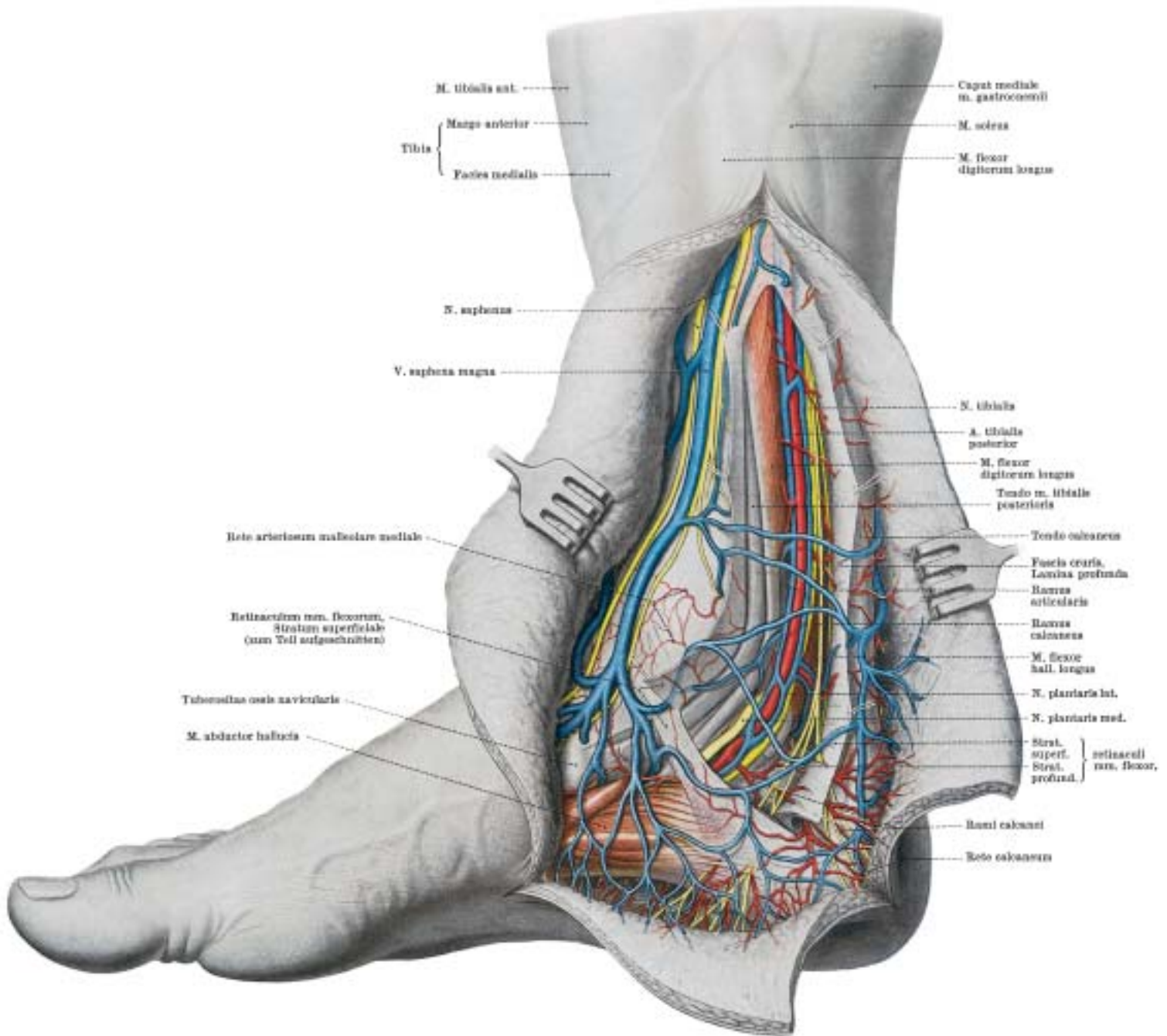


Abb. 280. Regio malleolaris medialis, Gefäß-Nervenstrang

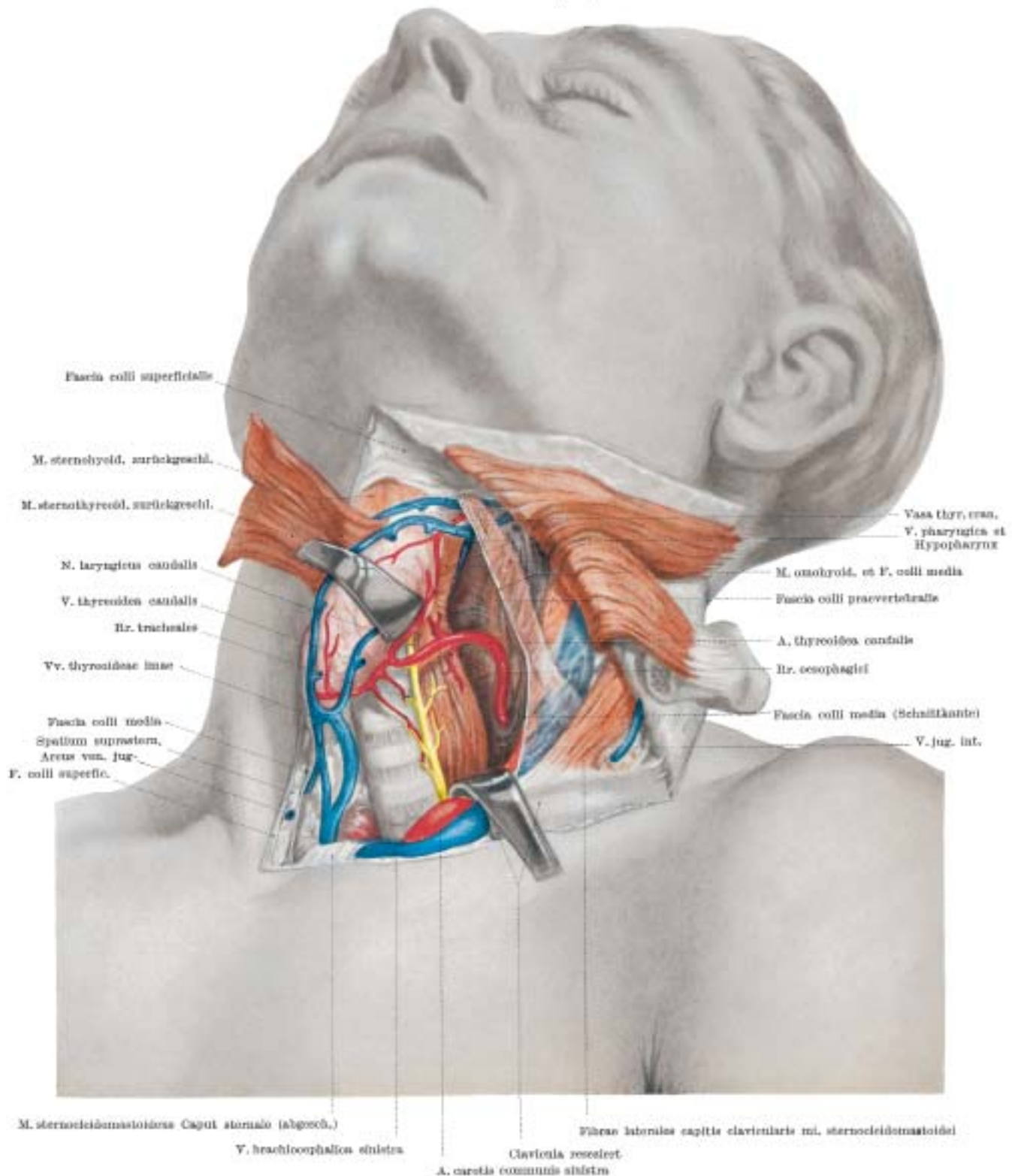


Abb. 279. Lagebeziehungen des linken Oesophagusraumes zur Trachea<sup>1</sup>.

Caput sternale an der Incisura jugularis und medialer Teil des Caput claviculare des M. sternocleidomastoideus samt Extremitas sternalis claviculae abgetragen. Nur laterale Randfasern des Caput claviculare erhalten. Mittlere Halsfaszie gefensteret. M. omohyoideus erhalten, M. sternohyoideus und M. sternothyroideus zurückgeschlagen. Linker Seitenlappen der Schilddrüse vorgewölkt.



So wird der Weg frei, die quer über die Speiseröhre verlaufende A. thyroidea caudalis und ihre Verzweigungen zu unterbinden (Abb. 279). Dringt der Arzt in dem lockeren Bindegewebe zwischen A. carotis communis und dem caudalen Pol des Schilddrüsenseitenlappens in das lockere, vor der Wirbelsäule gelegene Bindegewebe ein, so erblickt er alsbald vor der tiefen Halsfascie die Schlagader, welche hinter der A. carotis communis hervorkommt und bogenförmig medialwärts zum caudalen Drüsenpol hinzieht. Bei ihrer Unterbindung ist daran zu denken, daß sie der N. recurrens

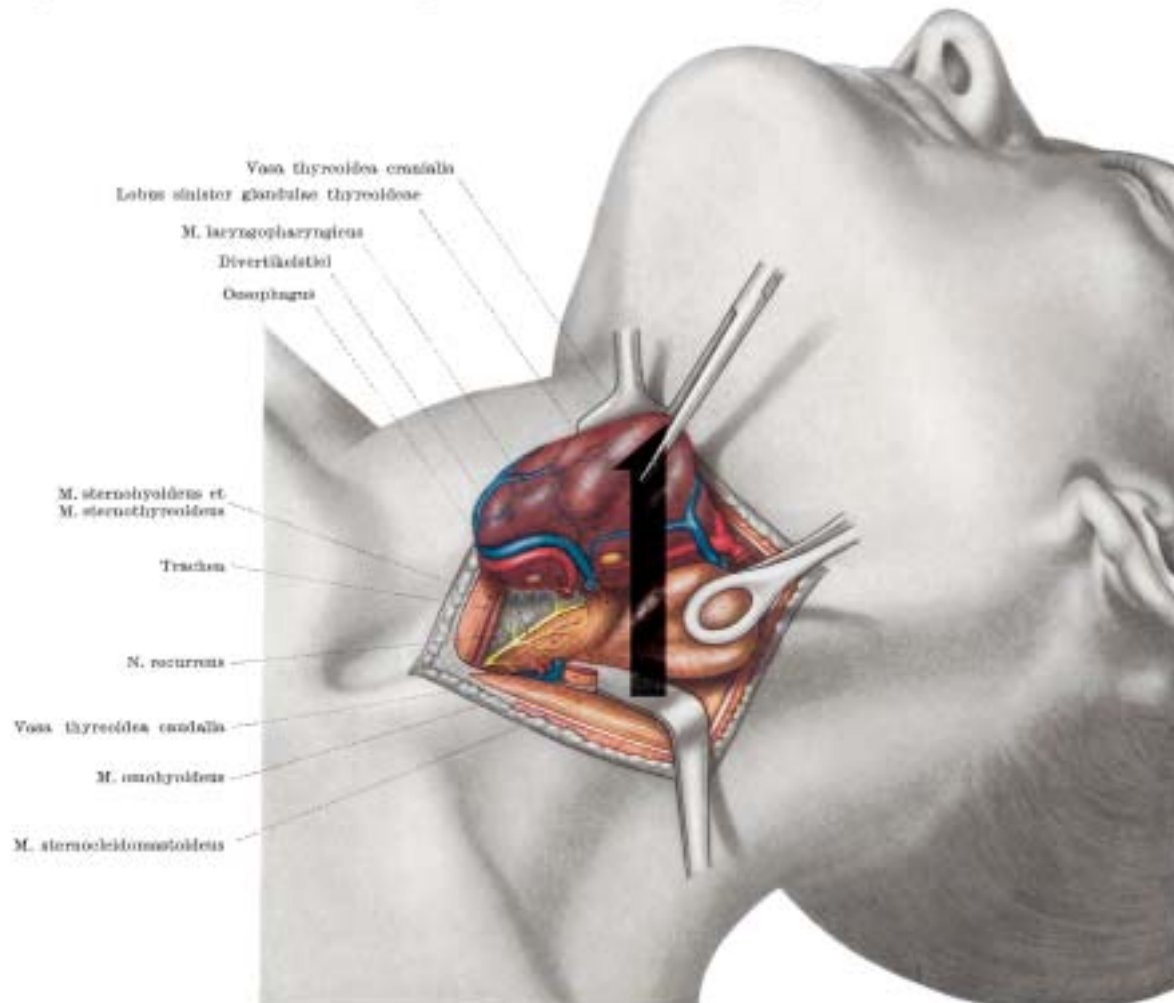


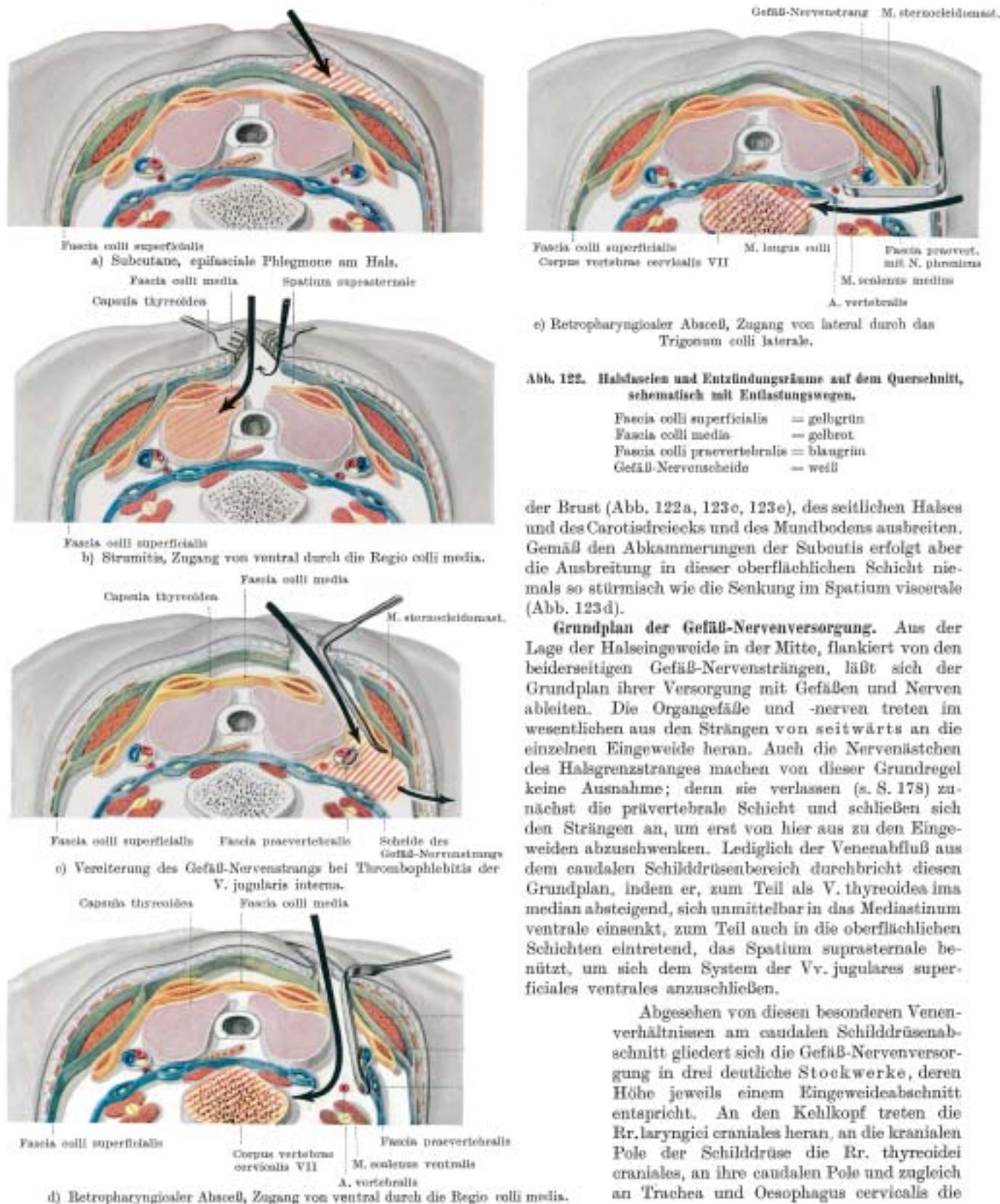
Abb. 280. Freilegen des Oesophagus cervicalis. (Oesophagusdivertikel.)

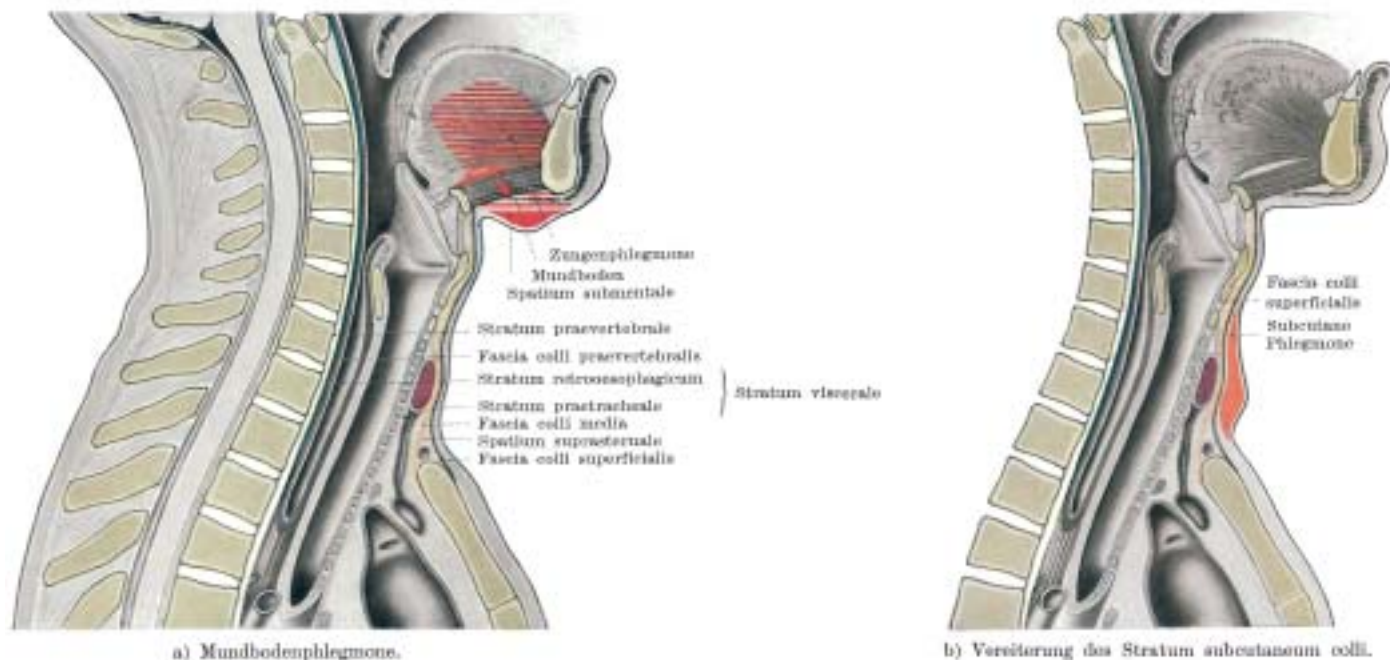
zwischen oder an ihren Drüsenästen vorbei kreuzt (Abb. 165, S. 254). Um den Nerven und die benachbarten Epithelkörperchen zu schonen, ist es daher zweckmäßig, die Schilddrüsenarterie weit seitlich zu unterbinden, unmittelbar nachdem sie aus der tiefen Halsfascie heraus sichtbar geworden ist (Abb. 172, S. 262).

Das Freilegen des caudalen Halsteils der Speiseröhre in größerer Ausdehnung wird notwendig, falls man den Oesophagus durchtrennen und das orale Lumen in der Haut einnähen, den thorakalen Abschnitt aber versenken oder entfernen will. Ein derartiges Vorgehen ist etwa beim Ersatz der thorakalen Speiseröhre durch einen Hautschlauch (antethorakale Oesophagusplastik, bei ausgedehnten Strikturen und bösartigen Geschwülden) notwendig, soweit nicht eine ausgedehnte Oesophagusentfernung in Frage kommt.

**Oesophagusdivertikel.** Besonders an der Grenze („Grenzdivertikel“) zwischen Pharynx und Oesophagus, an der zwischen M. laryngopharyngeus und Oesophagusmuskulatur eine nur von den Ringmuskeln gestützte schwache Stelle der Oesophaguswand besteht (LAIMERSches Dreieck, Abb. 271, S. 356), kann sich die Oesophaguswand sackförmig ausstülpfen. Derartige Vorwölbungen können erhebliche Größe annehmen, hängen häufiger links als rechts neben dem Oesophagus und reichen als Divertikelsack bis weit in den Brustkorb hinein (Abb. 280 und Abb. 274, S. 357). Es ist heute noch nicht geklärt, ob es sich um ein angeborenes oder um ein erworbenes Leiden handelt. Die mit dem Verweilen des Inhalts einhergehenden Beschwerden (Schluckbeschwerden, Verdrängung, übler Geruch) und Komplikationen (Entzündung, Perforation, Verdrängung anderer Organe) zwingen häufig zur operativen Entfernung (Abb. 280).

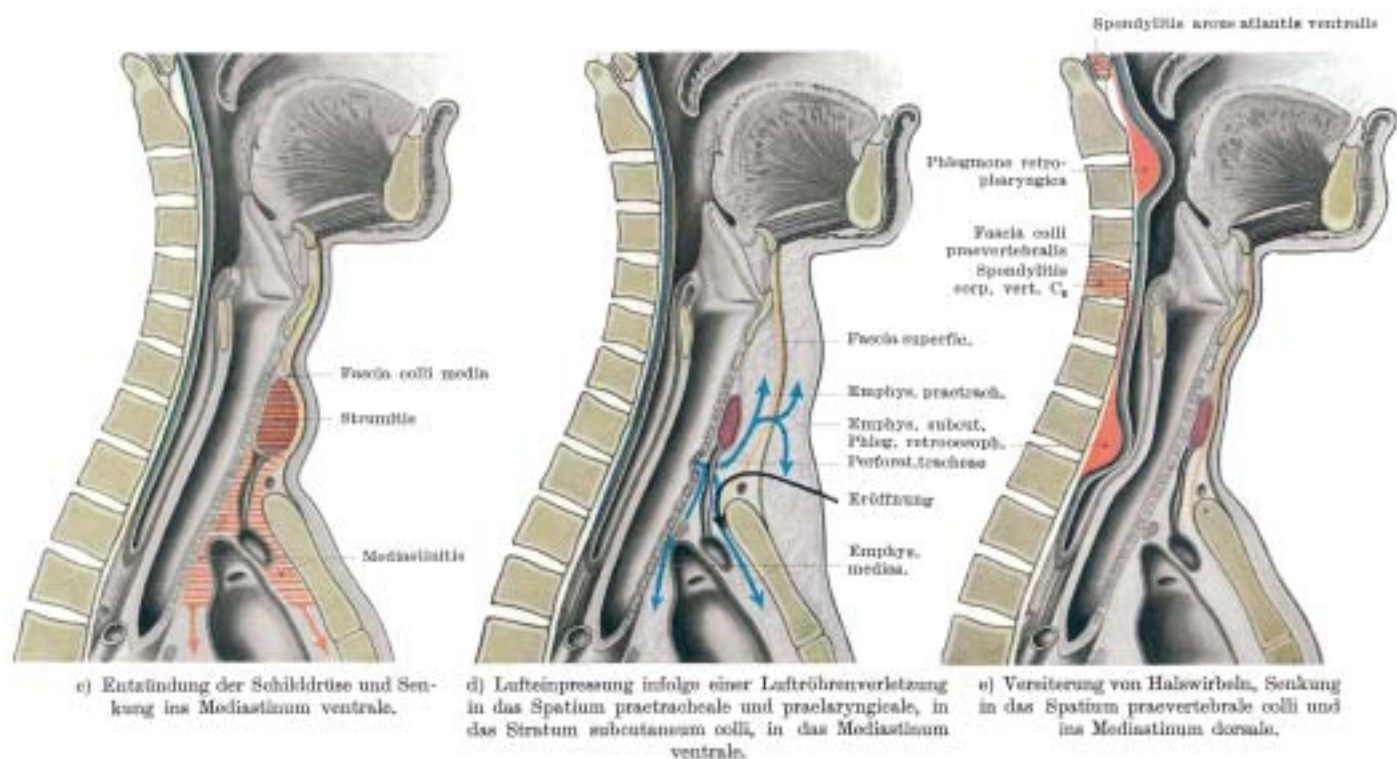
Die Entfernung von Fremdkörpern aus der Speiseröhre wird zusammenfassend in Teil Brust, II/5, besprochen.





a) Mundbodenphlegmons.

b) Vereiterung des Stratum subcutaneum colli.



c) Entzündung der Schilddrüse und Senkung ins Mediastinum ventrale.

d) Luftempression infolge einer Lufttröhrenverletzung in das Spatium praetracheale und praelaryngiale, in das Stratum subcutaneum colli, in das Mediastinum ventrale.

e) Vereiterung von Halswirbeln, Senkung in das Spatium praevertebrale colli und ins Mediastinum dorsale.

Abb. 123. Erkrankungsräume im mittleren Halsbereich auf dem Längsschnitt.

Schematische Medianschnitte in Anlehnung an Abb. 130, S. 210.  
 Fascia colli superficialis = gelbgrün  
 Fascia colli media = gelbrot  
 Fascia colli praevertebralis = blaugrün.

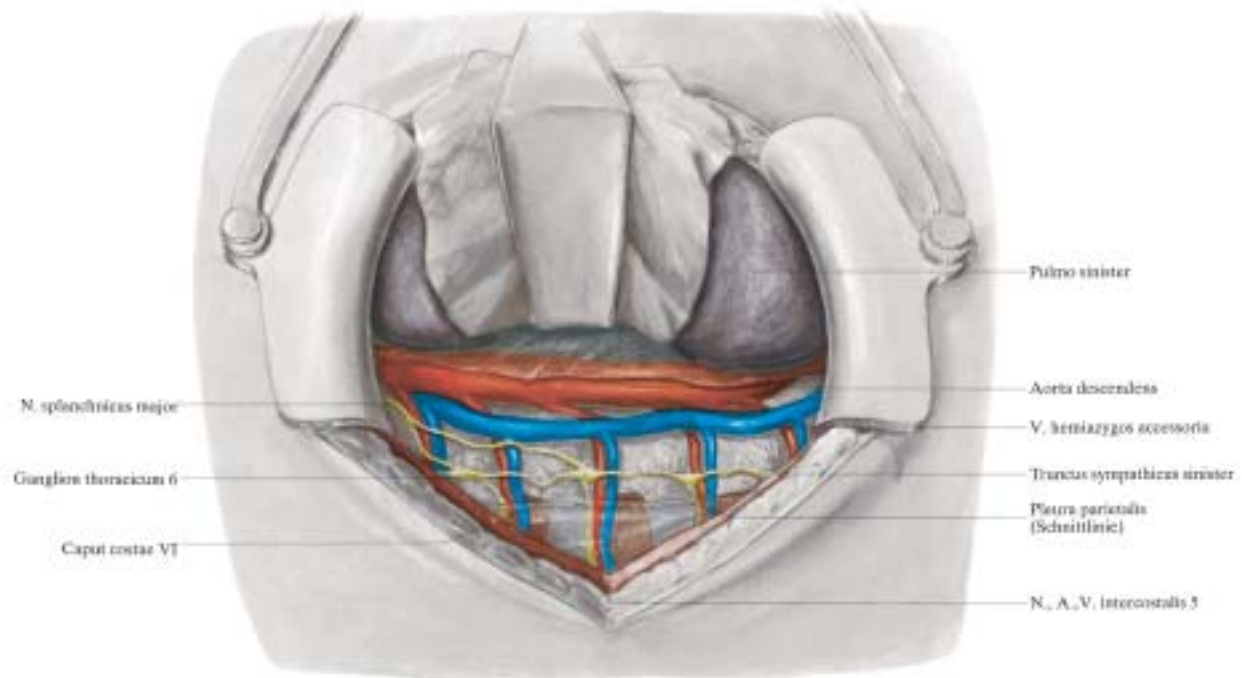


Abb. 316. Transpleuraler Zugang zur Brustwirbelsäule von links

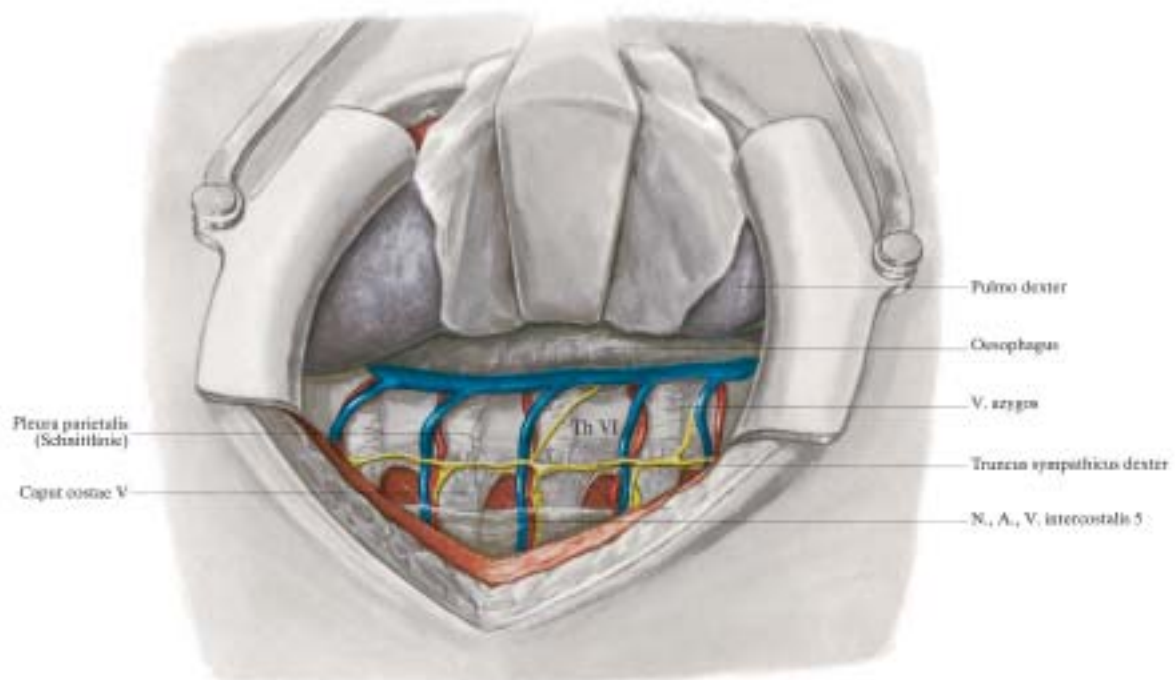


Abb. 317. Transpleuraler Zugang zur Brustwirbelsäule von rechts

**β) Rechts** liegt ebenfalls der *Grenzstrang* im Bereich der *Rippenkopfgelenke*. Ventral von der Wirbelsäule stößt man auf die *V. azygos* mit den Einmündungen der rechten Zwischenrippenvenen. Sie wendet sich zwischen dem 3. und 4. Brustwirbel nach vorn, um über den Lungenhilus zur *V. cava superior* zu verlaufen. Ventromedial von der *V. azygos* wölbt der *Oesophagus* die *Pleura parietalis* vor (Abb. 317). Zwischen ihm und der Vene kann man nach Durchtrennung der parietalen Pleura an den *Ductus thoracicus* gelangen. Die *Aa. intercostales posteriores dextrae* hinterkreuzen die *V. azygos* und zeigen anfänglich eine wechselnde Lage zur korrespondierenden Vene.

**γ) Transaxillärer Zugang:** Um die *obere Brustwirbelsäule* zu erreichen, wählt man nach HONNART (1978) den Weg durch die *Axilla*. Von einem queren Hautschnitt (Abb. 318a) gelangt man an die seitliche Brustwand. Nach Ablösung des *M. serratus anterior* wird die 3. Rippe reseziert und der Pleurasack eröffnet. Nach dem Kollabieren der Lunge erkennt man cranial, der *Pleurakuppel* anlie-

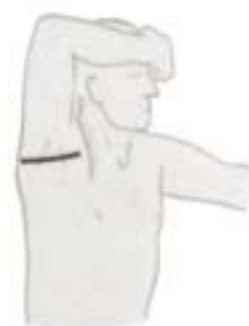

Abb. 318a. Schnittführung beim transaxillären Zugang zur oberen Brustwirbelsäule

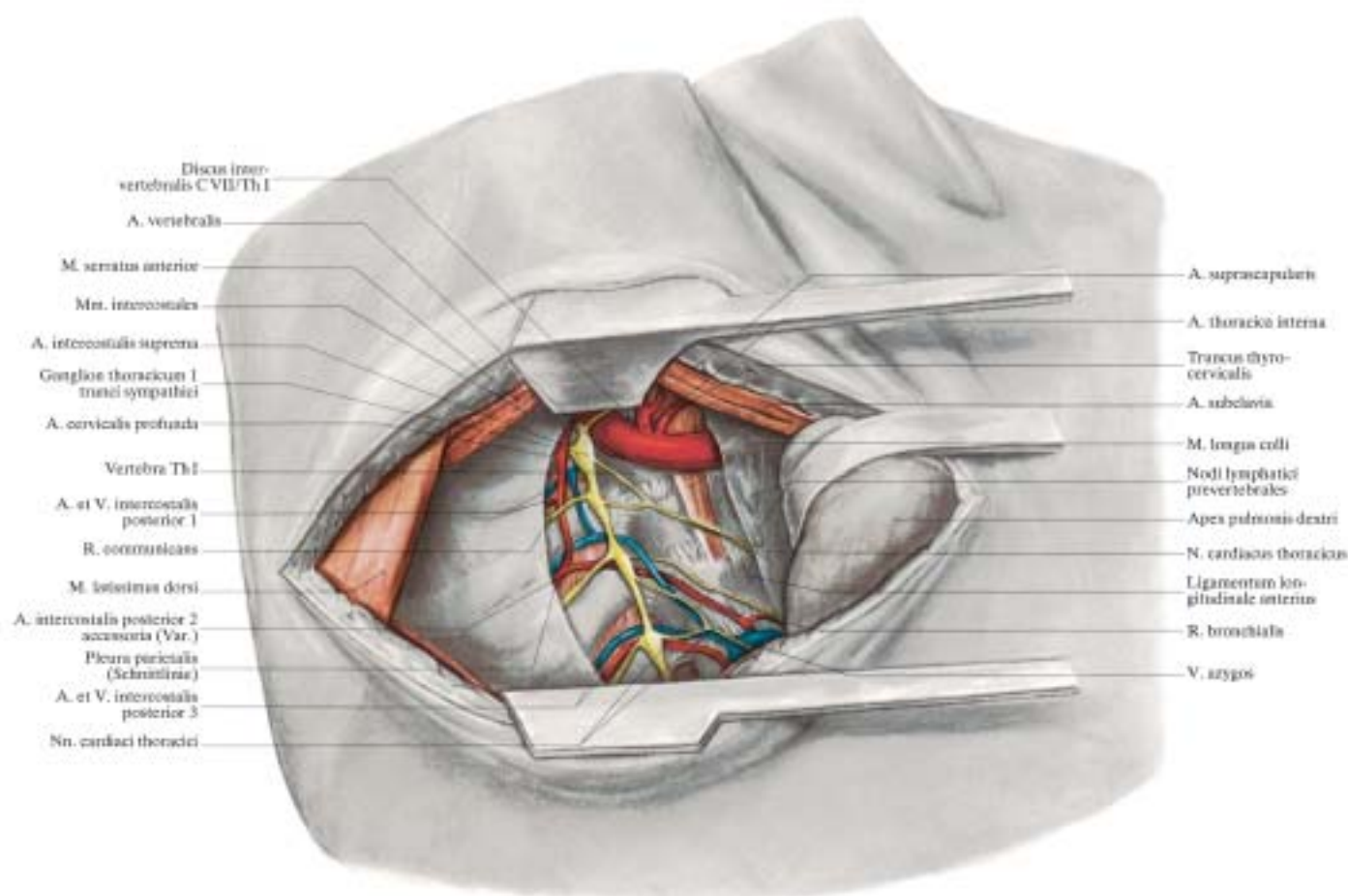


Abb. 318b. Transaxillärer Zugang zur oberen Brustwirbelsäule mit Resektion der 3. Rippe. (Nach HONNART 1978)

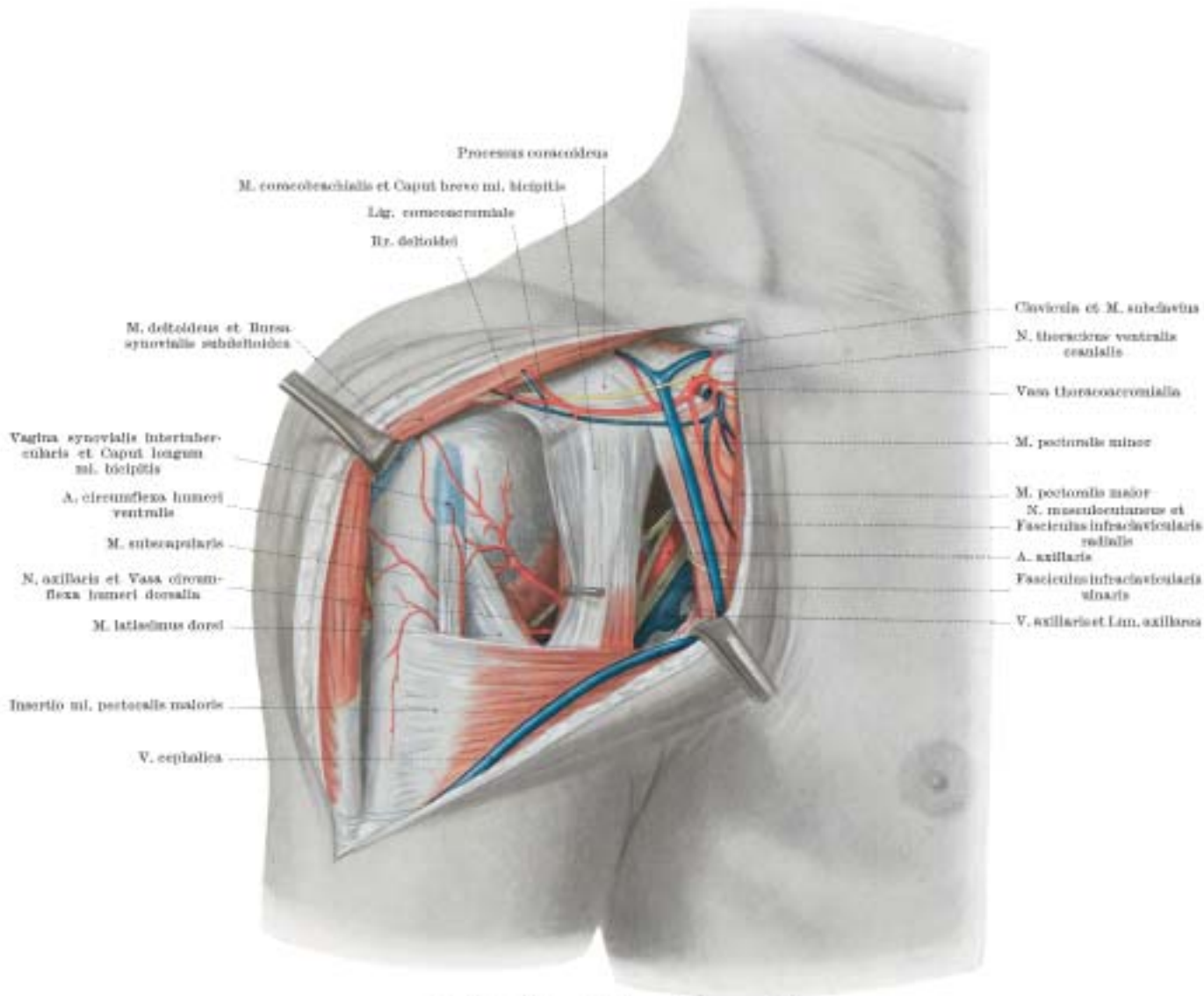


Abb. 111. Seitliche Schultergegend von ventral.

Arm und Schultergürtel kranialwärts gestaut. Trig. deltoideopectoralis stark auseinander-, M. coraco-brachialis und kurzes Bicepskopf medialwärts abgezogen.

dem M. deltoideus und mit absteigenden anschließend die Haut über dem M. triceps brachii (Abb. 110). Besteht der Verdacht, daß der N. axillaris in Mitleidenschaft gezogen ist, also namentlich bei Brüchen am Collum chirurgicum und bei allen Schulterverrenkungen, auch nach ihrer Reposition, so ist dieses sein Hautgebiet zu überwachen. Sensibilitätsstörungen, vor allem in der Area axillaris propria lassen auf Lähmung des M. deltoideus schließen, auch wenn diese selbst noch nicht erkannt werden kann.

**Vasa cutanea** sind unbedeutend. Sie werden von der A. thoraco-acromialis als Br. acromiales und von der A. circumflexa humeri dorsalis zur Bildung des Rete acromiale abgegeben (Abb. 75, S. 86).

**Versorgung des M. deltoideus und des Gelenkes.** Alle tiefen Nerven und Gefäße kommen vom Gefäß-Nervenstrang der Achsel. Aus der proximalen Achselstrecke versorgt von ventral her die A. thoraco-acromialis einen Teil des M. deltoideus, meist mit zwei Ästen, einer entlang dem Ventralrande des Muskels im Trigonum deltoideo-pectoralis, der andere unterflüchtig seine Pars clavicularis. Verletzungen der Arterie können zur Atrophie dieses Muskelteiles führen (Abb. 111).

Aus der distalen Achselstrecke umgreift die meist schwache A. circumflexa humeri ventralis das Oberarmbein unter der Bicepssehne und verzweigt sich an diese wie an die Gelenkkapsel. Ihre Hauptversorgung erhalten Gelenk

und Muskel durch die laterale Achsellücke von dorsal her. *N. axillaris* und *A. circumflexa humeri dorsalis* umziehen in geringer Entfernung vom Kapselansatz und vom Recessus axillaris den chirurgischen Hals des Oberarmbeines und teilen sich in zahlreiche Äste zum *M. deltoideus* und zur Kapsel des Schultergelenkes auf. Der *N. axillaris* versorgt außerdem regelmäßig den *M. teres minor*. Das Muskelfeld des *M. deltoideus* mit inniger Verflechtung der Nerven- und Gefäßstäbchen läuft etwa in der Mitte des Muskels quer über seine ganze Breite hinweg. Die vom Schlüsselbein entspringenden Bündel des Deltamuskels werden fast regelmäßig von *Nn. thoracici ventrales* kollateral innerviert, so daß eine Spaltung des Deltamuskels ventral nicht unbedingt zur Lähmung des abgetrennten Schlüsselbeinteiles führen muß (Abb. 111)<sup>1</sup>.

Die Arterie anastomosiert mit den *Rr. acromiales* der *A. thoracoacromialis* im Rete acromiale und mit der *A. circumflexa scapulae* im Rete scapulare (Abb. 75, S. 86).

Sonderfälle: Über die nicht seltenen Verbindungen der *A. circumflexa humeri dorsalis* zur *A. profunda brachii* s. S. 73 und Abb. 63.

**Gefährdung durch Oberarmbrüche und Schulterverrenkungen.** Die Gefäße und namentlich der *N. axillaris* sind bei Brüchen am proximalen Humerusende und bei allen Verrenkungen des Schultergelenkes und ihrer Reposition gefährdet. Namentlich wenn Einrichtungsversuche mit großer Gewalt unternommen werden, kann der Nerv gezerzt werden. Die Leitfähigkeit des Nerven ist deshalb bei derartigen Eingriffen regelmäßig in seinem Hautfelde, vorzüglich in seiner *Area propria*, zu überwachen (Abb. 42, S. 46). Schädigung des *N. axillaris* ist gefürchtet, da der Deltamuskel auffallend leicht zum Atrophieren neigt.

**Zugänge zum Schultergelenk.** Soll das Schultergelenk in kleinerem Umfang eröffnet werden, etwa zu einer Probeausschneidung oder zur Drainage, so ist ein Zugang sowohl von ventral als auch von dorsal möglich. In beiden Fällen wird der *M. deltoideus* geschont. Ausgedehnte Gelenkeiterungen können dazu zwingen, beide Schnitte zugleich anzulegen.

**Ventraler Weg.** Der ventrale Weg (Abb. 111 und Abb. 112) beginnt im Trigonum deltoideopectorale. Der *M. deltoideus* wird lateralwärts, der *M. coracobrachialis* medialwärts abgezogen. Proximal fühlt man im Schnitt den Rabenschnabelfortsatz, lateral die beiden Armhücker. Da der *M. subscapularis* ventral die Kapsel deckt, muß er eingeschnitten werden. Außenkreiselung des Armes entfaltet die Ventralwand der Kapsel in der Muskelkerbe, man gelangt in den Recessus axillaris. Will man den lateralen Ansatz der Gelenkkapsel über dem Tuberculum maius angehen, so spaltet man vom gleichen Hautschnitt aus die Scheide der langen Bicepssehne im Sulcus intertubercularis und eröffnet vom Sulcus aus das Gelenk an seinem höchsten Punkt.

**Dorsaler Weg.** Dorsal (Abb. 73, S. 84; Abb. 74, S. 85 und Abb. 113) orientiert man sich ebenfalls nach den Rand des *M. deltoideus*. Der Rand muß so stark lateralwärts gezogen, unter Umständen auch abgelöst werden, daß die Ansätze des *M. infraspinatus* und des *M. teres minor* erkennbar werden. Da der *N. axillaris* unter keinen Umständen verletzt werden darf, ist es zweckmäßig, den distalen Rand des *M. teres minor* überhaupt zu meiden.

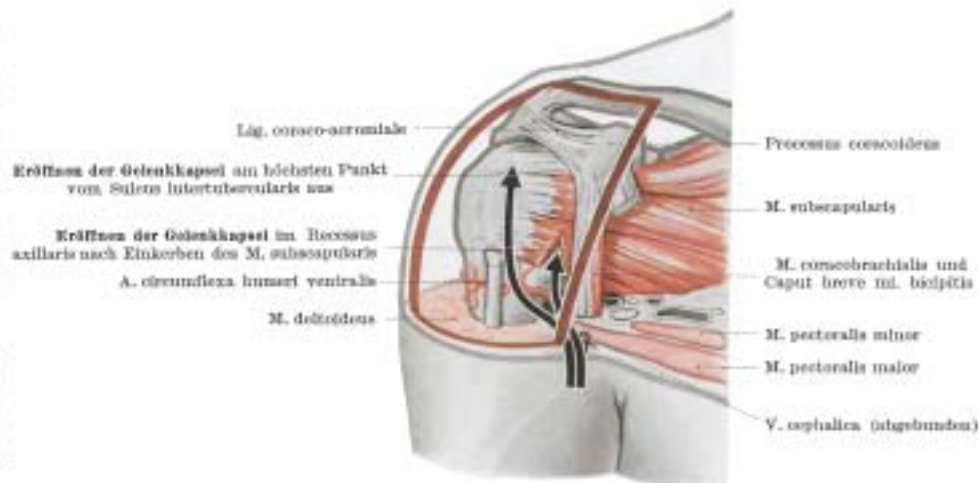


Abb. 112. Zugangswege zum Schultergelenk von ventral.

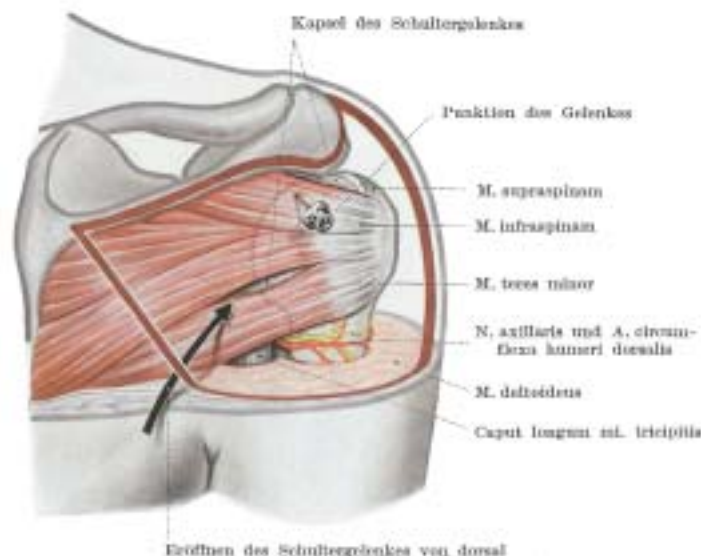
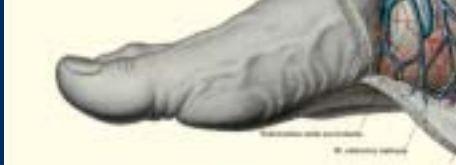

Abb. 113. Zugangswege des Schultergelenkes von dorsal. Schütteröffnung des Schultergelenkes. Punction des Schultergelenkes.

v. Lanz-Wachsmuth, Praktische Anatomie I/3.



*Klassiker der Medizin*

...statt im Original € 6.719,00

nur € 599,00 !

## Lanz/Wachsmuth – Praktische Anatomie Das meistzitierte Anatomiebuch der Welt



**Kopf – übergeordnete Systeme**

ISBN 3-540-40568-2

**Kopf – Gehirn- und Augenschädel**

ISBN 3-540-40569-0

**Hals**

ISBN 3-540-40567-4

**Arm**

ISBN 3-540-40571-2

**Bein und Statik**


ISBN 3-540-40570-4

**Bauch**

ISBN 3-540-40565-8

**Rücken**

ISBN 3-540-40566-6



**Jetzt alle 7 Bände**

**in Sonderausgabe zum Setpreis**

**von 599,- € oder**

**die 7 Einzelbände**

**für jeweils 99,95 €.**

**Erscheinungstermin:**

**November 2003**



»Das Meisterwerk der Anatomie in Präzision,  
Detailgenauigkeit und Beschreibung  
der anatomischen Varianten – eine faszinierende  
Brücke zwischen anatomischem Wissen  
und klinischem Handeln.«